



Semnan University



Research Article

Detection of Respiratory Syncytial Virus (RSV) Ag in Pneumonic Lambs Histopathological and Immunohistochemical Study

Keyvan Jamshidi ^{1*}

Abstract

Respiratory Syncytial Virus (RSV) due to induction of respiratory system infections causes significant economic losses to livestock rearing industry. In the present study, in which the main goal was to determine the prevalence of (RSV) infection in lambs slaughtered in Garmsar slaughterhouse, a total of 3010 lambs were subjected to postslaughter inspection. Among them, 137 (4.55%) cases were found having macroscopic lesions of pneumonia particularly on the cranioventral lobes. Lesions were more frequently encountered in anteroventral lobes than caudal lobes. Lung with macroscopic lesions of pneumonia were sampled and Formalin-fixed and paraffin-embedded lung tissue samples were processed histopathologically (H&E technique) and immunohistochemically stained using routine avidin-biotin-peroxidase complex techniques to detect (RSV) antigens. In the present study, out of 137 cases with pneumonia, in 5 cases (3.6%) (RSV) viral antigens was detected, which were mainly found in the cytoplasm of bronchiolar epithelial cells, type II pneumocytes, and less frequently in the epithelial cells of bronchial glands, syncytial cells, alveolar macrophages, and lymphocytes and plasma cells.

In conclusion, despite of the determining the low prevalence of (RSV) viral antigens in pneumonic lungs of lambs in Garmsar county, but a possible role of (RSV) in the induction of interstitial pneumonia for the first time in lambs in this region of the country was suggested.

Keywords: Respiratory Syncytial Virus, Immunohistochemistry, Lambs, Pneumonia.

1. Department of veterinary pathology, Faculty of veterinary medicine, IAU Garmsar Branch, Semnan, Iran.

*Corresponding author: Drjamshidi2000@gmail.com

DOI: [10.22075/jvlr.2024.33487.1099](https://doi.org/10.22075/jvlr.2024.33487.1099)

Received: 10.03.2024

Accepted: 25.08.2024

How to Cite this Article:

Jamshidi, K. (2024). Detection of Respiratory Syncytial Virus (RSV) Ag in Pneumonic Lambs Histopathological and Immunohistochemical Study. *Journal of Veterinary Medicine & Laboratory*, 16(1), 25-32. doi:10.22075/jvlr.2024.33487.1099



مقاله پژوهشی

شناسایی آنتی ژن ویروس سنسیشیال تنفسی (RSV Ag) در ریه بره‌های مبتلا به پنومونی - مطالعه هیستوپاتولوژی و ایمونوهیستوشیمی

کیوان جمشیدی ^{ID}*

خلاصه

ویروس سنسیشیال تنفس (RVS) دلیل ایجاد عفونت‌های دستگاه تنفسی ضررهای اقتصادی قابل توجهی به صنعت پرورش دام وارد می‌سازد. در مطالعه پیش رو که هدف آن تعیین بررسی میزان شیوع ابتلا به (RSV) در بین بره‌های کشتاری شهرستان گرمسار بوده است. تعداد ۳۰۱۰ رأس بره کشتاری مورد بازرسی پس از کشتار قرار گرفتند. از این بین تعداد ۱۳۷ رأس (۴/۵۵٪) واجد ضایعات ماکروسکوپی پنومونی عمدتاً در لوب‌های قدامی شکمی بودند. ریه‌های واجد تغییرات پاتولوژیک پنومونی نمونه برداری و مقاطع اخذ شده از نمونه‌های بافتی فیکس شده در فرمالین و قالب گیری شده در پارافین با استفاده از روش متدوال هماتوکسیلین - ائوزین و ایمونوهیستوشیمی (avidin-biotin-peroxidase complex) رنگ آمیزی شدند. در این مطالعه از مجموع ۱۳۷ مورد ریه مبتلا به پنومونی در ۵ مورد (۳/۶٪) آنتی ژن (RSV) شناسایی شد که عمدتاً در سلول‌های اپیتلیوم برونشیولی و پنوموسیت‌های تیپ II تا حد کمتری سلول‌های اپیتلیوم غدد برونشی، سلول‌های سنسیشیال، ماکروماژهای آلئولی، لنفوسیت‌ها و پلازما سل‌ها مشاهده شد. در مجموع، ضمن اینکه میزان شیوع آنتی ژن (RSV) در موارد پنومونی بره‌ها در شهرستان گرمسار پایین تشخیص داده شد ولی نقش احتمالی (RSV) در ایجاد پنومونی بینایی در بره‌های کشتاری برای اولین بار در این منطقه از کشور اعلام گردید.

واژه‌های کلیدی: ویروس سنسیشیال تنفسی، ایمونوهیستوشیمی، بره، پنومونی.

۱. دپارتمان پاتولوژی، دانشکده دامپزشکی، دانشگاه آزاد اسلامی، واحد گرمسار، سمنان، ایران.

*نویسنده مسئول: Drjamshhidi2000@gmail.com

DOI: [10.22075/jvlr.2024.33487.1099](https://doi.org/10.22075/jvlr.2024.33487.1099)

دریافت: ۱۴۰۲/۱۲/۲۰

پذیرش: ۱۴۰۳/۰۶/۰۴

مقدمه

بیماری‌های مجاری تنفسی گوسفند عامل ایجاد ضررهای اقتصادی سنگینی بر صنعت پرورش گوسفند در بسیاری از کشورهای جهان می‌باشد. ثابت شده است که برخی ویروس‌ها با منشاء گاوی می‌توانند عفونت‌های تجربی یا طبیعی در مجاری تنفسی گوسفندان بوجود بیاورند. گوسفندان بویژه نسبت به ویروس سینسیشیال تنفسی گاوی حساس می‌باشند (Gülbahar et al., 2002).

ویروس سینسیشیال تنفسی (RSV) که از جنس نئوموویروس و خانواده پارامیکزوویریده می‌باشد، به دلیل ایجاد عفونت‌های دستگاه تنفسی ضررهای اقتصادی قابل توجهی ای به صنعت گوسفندداری و گاوداری وارد می‌سازد (Baker Jc Fau - Frey & Frey, 1985; Ceribasi et al., 2013; Jamshidi & Ozmen, 2019). ویروس‌های سینسیشیال تنفسی در نشخوارکنندگان تحت عناوین ویروس سینسیشیال تنفسی گاوان (BRSV)، ویروس سینسیشیال تنفسی گوسفندان (ORSV) و ویروس سینسیشیال تنفسی بزها (CRSV) دسته بندی و تعریف می‌شوند (Eleraky et al., 2001; Jamshidi & Ozmen, 2019). آنتی بادی علیه این ویروس‌ها در گوسفند و گاو شناسایی و ثبت شده‌اند. آلودگی از طریق قطرات عفونی و غذا و آب آلوده صورت می‌گیرد (Taylor & Stott, 1985). بیش‌ترین اپیدمی‌های شدید در فصول پاییز و زمستان بوقوع می‌پیوندد (Trahman & Singh, 1990). علائم کلینیکی که در حیوانات مبتلا به بیماری مشاهده می‌گردد، عبارتند از: تب، خستگی، ترشحات دماغی، تنفس ثابت و عمیق، رنج تنفسی، سرفه و آنورکسی (Caswell & Williams, 2007). علائم کلینیکی متوسط تا شدید به ترتیب در عفونت‌های تجربی (RSV) و عفونت‌های همزمان با عوامل باکتریایی از قبیل مانهمیا (پاستورلا) همولیتیکا مشاهده شده‌اند (Belknap et al., 1995). ویروس سنسیشیال تنفسی یک ویروس ناپایدار و حساس است که به آهستگی در محیط کشت سلولی رشد می‌کند، بنابراین جداسازی این ویروس به سختی صورت می‌گیرد. علاوه بر این ویروس (RSV) به ندرت از موارد طبیعی بیماری در گوسفند جداسازی شده و همچنین سوبه

(RSV) گاوی می‌تواند تغییرات پاتولوژیک شدیدی بدون علائم کلینیکی واضح در ریه بره‌ها بوجود بیاورد می‌باشند (Gülbahar et al., 2002).

ضایعات ماکروسکوپی مشاهده شده در تمام عفونت‌های (RSV) مشابه می‌باشند. در معاینات ماکروسکوپی، آگزودای موکوسی چرکی در لومن برونشی و برونشیولی به همراه وجود کانون‌های نامنظم لوبولار یا منتشره، کلاپس کرده و قرمز - خاکستری در اندازه‌های متفاوت را می‌توان به صورت ماکروسکوپی در لوب‌های قدامی - شکمی ریه مشاهده کرد. آمفیزم در نواحی مختلف ریه‌ها شکل می‌گیرد. در مطالعات میکروسکوپی، برونشیت، برونشولیت، ضخیم شدن دیواره بین آئولی بدلیل ارتشاح سلول‌های تک هسته‌ای، هیپرپلازی لنفوسیت‌ها، هیپرپلازی اپیتلیوم توپوشی برونشی و برونشیولی، وجود اجسام گنجیدگی اسیدوفیلیک در اپیتلیوم توپوشی برونش‌ها و برونشیول‌ها، و شکل‌گیری سلول‌های سینسیشیال مشاهده می‌گردد (Gülbahar et al., 2002; Haines et al., 1989; Jamshidi & Ozmen, 2019; Masot et al., 1993; Trahman & Singh, 1990). روش رنگ آمیزی ایمونوپراکسیداز مقاطع پارافینی شناسایی و تشخیص اجزای آنتی ژنی و ضایعات را به صورت ثابت و واضح امکان پذیر می‌سازد. لذا شناسایی و تشخیص آنتی ژن (RSV) با استفاده از روش ایمونوپراکسیداز روش تشخیصی مناسبی در اختیار محققین قرار می‌دهد. پیش از این مطالعات ایمونوهیستوشیمیایی مفصلی در خصوص (RSV) در گاو گزارش شده است. با اینحال مطالعات صورت گرفته در مورد گوسفند کمیاب بوده و عمدتاً به موارد عفونت‌های تجربی در این گونه دامی محدود می‌گردد. پیش از این حضور آنتی ژن (RSV) در گوسفند با استفاده از مطالعات سرولوژیک گزارش شد (Gülbahar et al., 2002; Jamshidi & Ozmen, 2019).

در مطالعه پیش رو، هدف اصلی بررسی حضور و میزان شیوع آنتی ژن (RSV) در مقاطع بافتی تثبیت شده در فرمالین و غالب‌گیری شده در پارافین اخذ شده از ریه بره‌های مبتلا به پنومونی و کشتاری در شهرستان گرمسار، با استفاده از تکنیک ایمونوهیستوشیمی می‌باشد.

مواد و روش کار جمع آوری نمونه

در این مطالعه ریه‌های متعلق به ۳۰۱۰ رأس بره محلی، به سن تقریبی ۱/۵ تا ۱ سال، که در دامداری‌های شهرستان گرمسار پرورش داده شده و به مدت ۶ ماه طی ماه‌های فروردین تا شهریور سال ۱۳۹۹ جهت کشتار به کشتارگاه این شهرستان ارجاع داده شده بودند مورد بازرسی پس از کشتار قرار گرفتند.

مطالعات پاتولوژی

الگوی توزیع و نمای ظاهری نواحی پنومونی در ریه‌ها ثبت شد. سپس بخش‌هایی از ریه آسیب دیده در ابعاد مناسب در فرمالین بافر ۱۰٪ فیکس شدند. پس از تثبیت از طریق روش‌های معمول بلوک‌های پارافینی تهیه گردید. مقاطع با ضخامت ۵ میکرون تهیه و به روش (هماتوکسیلین-اُوزین) رنگ آمیزی (Bancroft & Gamble, 2008) و برای شناسایی تغییرات هیستوپاتولوژیک اختصاصی (شکل گیری سینسیشیال و وجود اجسام گنجیدگی ویروسی اسیدوفیلیک) تحت مطالعه میکروسکپ نوری قرار گرفتند.

مطالعات ایمونوهیستوشیمی

تکنیک رنگ آمیزی ایمونوهیستوشیمی (IHC) در مجموع روی کلیه ریه‌های واجد ضایعات پاتولوژیک، به اجرا در آمد. مقاطع بافتی جهت بررسی بیان آنتی ژن (RSV) و با استفاده از تکنیک‌های متداول avidin-biotin-peroxidase complex تحت پروسه ایمونوهیستوشیمی Anti-Respiratory Syncytial Virus antibody (ab20745) 1/100 dilution, Abcam, Cambridge, UK قرار گرفتند. مقاطع بافتی انتخاب شده برای رنگ آمیزی به روش ایمونوهیستوشیمی مطابق دستورالعمل شرکت سازنده پروسه شدند.

نتایج

یافته‌های ماکروسکوپی

ریه‌های مبتلا به پنومونی در ۱۳۷ مورد بره شناسایی شد. بیشتر نمونه‌ها دارای الگوی لوبولار بوده و حاوی نواحی کبدی شده، قرمز تا خاکستری سفید که عمدتاً لوب قدامی ریه راست را درگیر کرده بود. آگزودای موکوسی چرکی در برونش‌ها و برونشیول‌های کوچک مشاهده شد. حد فاصل بین لوب‌های پنومونیک و نواحی ی غیر آسیب دیده به خوبی مشخص و قابل تشخیص بود. آمفیوزم در بخش‌های مختلفی از این ریه‌ها شناسایی شد (شکل ۱).

یافته‌های هیستوپاتولوژیک

در معاینات هیستوپاتولوژیک دو گروه اصلی ضایعات شامل پنومونی های پرولیفراتیو و آگزوداتیو شناسایی و ثبت شد. الگوهای پنومونی های پرولیفراتیو و آگزوداتیو به تنهایی در ۱۰ و ۷ مورد شناسایی شد، در حالیکه پنومونی برونکواپنترستیسیال، عمدتاً شامل مخلوطی از جلوه های پرولیفراتیو و آگزوداتیو، در ۱۲۰ مورد مشاهده شد.

یافته‌های اختصاصی ضایعات پرولیفراتیو عمدتاً شامل هیپرپلازی لنفوریتیکولار اطراف برونشی و اطراف عروقی و هیپرپلازی سلول‌های اپیتلیومی برونشی و برونشیولی بودند. تغییرات پنومونی بینایی، با ارتشاح سلول‌های تک هسته‌ای که سبب ضخیم شدن تیغه بین آلوئولی در ریه‌ها شده بود، مشخص شدند. در برخی موارد هیپرپلازی بافت عضلانی و افزایش در تعداد سلول‌های پنومونوسیت تیپ II و ماکروفاژهای درون آلوئولی و برونشیت انسدادی مشاهده شد (شکل ۲). تغییرات مشاهده شده در ضایعات آگزوداتیو با ارتشاح نوتروفیلی مشخص شد. مقادیر فراوان آگزودا حاوی تعداد زیادی نوتروفیل، بقایای سلولی، موکوس، اریتروسیت، ماکروفاژ و سلول‌های نکروزه مشخص شدند (شکل ۳).

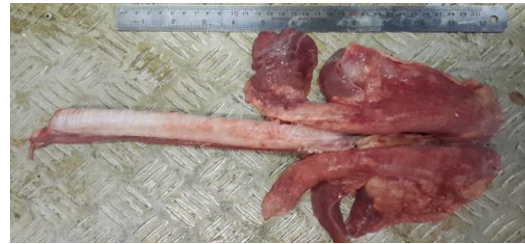در بسیاری موارد اتساع ادماتوز تیغه‌های بین لوبولی به همراه ارتشاح سلول‌های التهابی مشاهده شد. حضور سلول‌های سینسیشیال که مشخصه عفونت‌های (RSV) می‌باشد در هیچ یک از موارد مشاهده نشد. در ۳ مورد در بسیاری از مجاری آلوئولی و برونشی دستجات سلول‌های التهابی (OAT CELLS) با هسته‌های کشیده که مشخصه پاستورلوزیس است مشاهده شد (شکل ۴). علاوه بر این در یک مورد گنجیدگی‌های درون سیتوپلاسمی ائوزینوفیلیک در سلول‌های اپیتلیوم هیپرپلاستیک برونشی مشاهده شد (شکل ۵). ادنوماتوز ریوی و پنومونی کرمی که اغلب با پنومونی های آتیپیک همراه هستند به ترتیب در ۶ و ۱ مورد مشاهده شد.

یافته‌های ایمونوهیستوشیمی

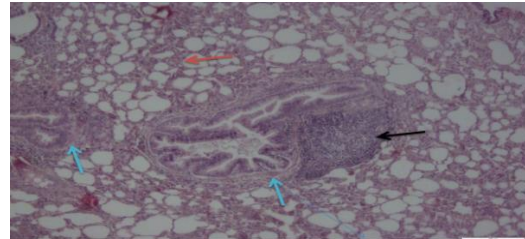
در مطالعات ایمونوهیستوشیمی مقاطع بافتی واکنش ایمنی مثبت قدرتمند و اختصاصی نسبت به آنتی ژن‌های ویروسی (RSV) در ۵ مورد از کل ۱۳۷ (۳/۶٪) ریه پنومونیک شناسایی شد. واکنش ایمنی مثبت تقریباً در تمام موارد پنومونی برونکواپنترستیسیال با الگوهای مخلوط پرولیفراتیو و آگزوداتیو مشاهده شد. آنتی ژن‌های (RSV) بدون استثناء در سلول‌های اپیتلیوم توپوشی برونشی و همچنین

سلول‌های اپیتلیوم توپوشی غدد برونشی و برونشیولی مشاهده شدند (شکل های ۶، ۷).

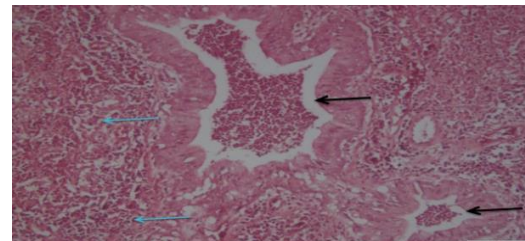
آنتی بادی (RSV)، واکنش ایمنی مثبت در سلول‌های اپیتلیوم توپوشی آلوئولی و سلول‌های لنفوئیدی وابسته به برونش نشان نداد. واکنش رنگ آمیزی ایمنی مثبت عمدتاً درون سیتوپلاسمی بود اگرچه رنگ متراکمی گاهی در لبه سلول‌های اپیتلیوم برونشی نیز مشاهده شد. رنگ پذیری درون هسته‌ای در هیچ یک از موارد مشاهده نشد. اگرودا و سلول‌های کنده شده درون مجاری برونشیولی آلوئولی نیز واکنش رنگ آمیزی ایمنی مثبت فشرده‌ای را نشان دادند.



شکل ۱- ریه گوسفند. نمای بالایی. الگوی لوبولار آسیب ریوی حاوی نواحی ی کبدی شده، قرمز تا خاکستری - سفید لوب‌های قدامی شکمی ریه با لبه‌های مشخص.



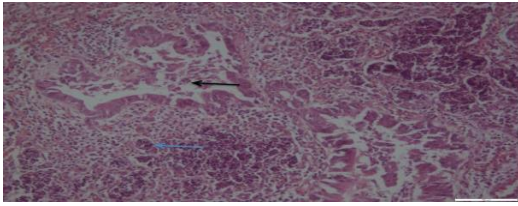
شکل ۲- ریه گوسفند. ضایعات پروليفراتیو با هیپرپلازی لنفورتیکولار اطراف برونشی (هیپرپلازی بالت) (پیکان سیاه)، هیپرپلازی بافت عضلانی اطراف برونشیولی (پیکان آبی) و ارتشاح سلول‌های تک هسته‌ای که سبب ضخیم شدن تیغه بین آلوئولی (پیکان قرمز) در ریه‌ها گشته قابل مشاهده است. رنگ آمیزی H&E بزرگنمایی ۴۰



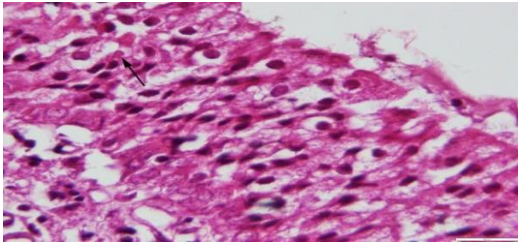
شکل ۳- ریه گوسفند. ضایعات اگزوداتیو که با ارتشاح مقادیر فراوان اگرودا حاوی تعداد زیادی نوتروفیل، بقایای سلولی، موکوس، اریتروسیت، ماکروفاژ و سلول‌های نکروزه بدون مجاری هوای

بحث

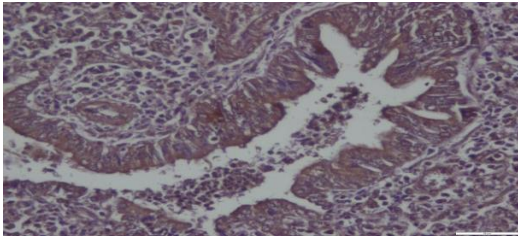
(پیکان سیاه) و آلوئول‌ها (پیکان آبی) مشخص شده است. رنگ آمیزی H&E. بزرگنمایی ۱۰



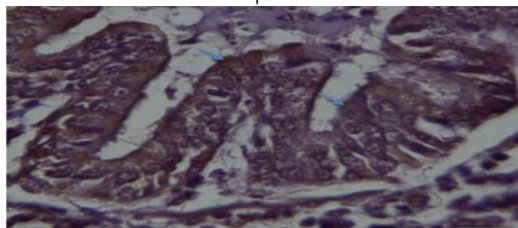
شکل ۴- ریه گوسفند. تجمع دستجات سلول‌های التهابی oat cells با هسته‌های کشیده درون مجاری برونشیولی (پیکان سیاه) و آلوئولی (پیکان آبی). رنگ آمیزی H&E. بزرگنمایی ۱۰



شکل ۵- ریه گوسفند. گنجیدگی‌های درون سیتوپلاسمی ائوزینوفیلیک در سلول‌های اپیتلیوم هیپرپلاستیک برونشی (پیکان سیاه). رنگ آمیزی H&E. بزرگنمایی ۴۰



شکل ۶- ریه گوسفند. واکنش ایمنی مثبت، قوی و اختصاصی نسبت به آنتی ژن‌های ویروسی (RSV) در سلول‌های اپیتلیوم توپوشی برونشیولی و سلول‌های کنده شده درون مجاری برونشیولی و آلوئولی مشاهده شد. رنگ آمیزی IHC. بزرگنمایی ۴۰



شکل ۷- ریه گوسفند. واکنش ایمنی مثبت، قوی و اختصاصی نسبت به آنتی ژن‌های ویروسی (RSV) در سلول‌های اپیتلیوم توپوشی برونشیولی مشاهده شد (پیکان آبی). رنگ آمیزی IHC. بزرگنمایی ۱۰۰

در مطالعه حاضر یافته‌های ماکروسکوپی و میکروسکوپی مشاهده شده در ریه بره‌ها کاملاً در توافق با یافته‌های مشاهده شده در گزارشات Ceribasi و همکاران (۲۰۱۳) و Gulbahar و همکاران (۲۰۰۳) بود.

ضایعات هیسوپاتولوژیک مشابه مرتبط با (RSV) پیش از این در مطالعات تجربی نیز مشاهده و گزارش گردید (Gülbahar et al., 2002). مشخص نیست که تا چه حد ضایعات مشاهده شده می‌توانند مربوط به (RSV) به تنهایی، یا دیگر پاتوژن‌ها، یا عملکرد سینرجستیک و افزایشی پاتوژن‌های ترکیبی باشد، ولی (RSV) و دیگر پاتوژن‌ها اغلب آنتی‌ژن‌های همزمان شرکت کننده در پنومونی‌های انزوتیک بره‌ها و گوساله‌ها می‌باشند (Bryson et al., 1988). در بسیاری از موارد مدارکی دال بر عفونت همزمان با دیگر پاتوژن‌های ریوی از قبیل مانهیمیا همولیتیکا، پاستورلا مالتوسیدا و گونه‌های میکوپلاسمایی وجود دارد (Forghani, 2016). ویروس‌های تنفسی از قبیل (RSV) حساسیت گوسفند به عفونت‌های ثانویه با عامل مانهیمیا همولیتیکا را افزایش می‌دهند. وقوع عملکرد سینرجستیک ویروسی - باکتریایی در مورد (RSV) با مانهیمیا همولیتیکا در ریه‌های پنومونیک پیش از این به اثبات رسیده است (Caswell & Williams, 2007; Ceribasi et al., 2013; Gülbahar et al., 2002).

اگرچه وجود مجاری برونشی و آلوئولی مملو از سلول‌های التهابی OAT SHAPE، که به پنومونی پاستورلوزیس اشاره دارند، در ۳ مورد مشاهده شد، ولی ما قادر به شناسایی آنتی‌ژن‌های ویروسی در این موارد نبودیم. توزیع آنتی‌ژن (RSV) ارتباط نزدیکی با ضایعات داشت و الگوهای رنگ پذیری آنها با بافت‌های رنگ آمیزی شده به روش ایمنوهیستوشیمی بدست آمده از گوساله‌ها و بره‌های مبتلا به عفونت‌های تجربی و طبیعی با عامل (RSV) مشابهت داشت (Belknap et al., 1986).

با بررسی عفونت‌های (RSV) در گاو، به ظاهر (RSV) بیشتر بیماری تنفسی شدیدی را به تنهایی بوجود می‌آورد و در موارد کشنده شانس بیشتری برای یافتن اجسام گنجیدگی درون سیتوپلاسمی و سلول‌های سینسیشیال وجود دارد. زمانی که سلول‌های غول پیکر سینسیشیال و

گنجیدگی‌ها از بین می‌رود دیگر احتمال تشخیص ضایعات وجود ندارد (Eleraky et al., 2001).

در مطالعه حاضر در یک مورد اجسام گنجیدگی درون سیتوپلاسمی در سلول‌های اپیتلیوم توپوشی هیپرپلاستیک شده مشاهده شد و در هیچ یک از موارد شکل گیری سلول‌های سینسیشیال مشاهده نشد. برخی نویسندگان گزارش کرده‌اند که شکل گیری سلول‌های سینسیشیال یافته فراوانی در بافت‌های گوسفندان مبتلا به (RSV) نیست (Belknap et al., 1986; Duncan Jr & Potgieter, 1993; Eleraky et al., 2001; Gülbahar et al., 2002).

این یافته با یافته‌های Ceribasi و همکاران ۲۰۱۳، Gulbahar و همکاران ۲۰۰۲ که در آن هیچ گونه شکل گیری سلول‌های سینسیشیال یا اجسام گنجیدگی درون سیتوپلاسمی با عامل ویروس (RSV) مشاهده نکردند مطابقت دارد (Ceribasi et al., 2013; Gülbahar et al., 2002); در حالیکه نویسنده و همکاران ۲۰۱۸ در مطالعات قبلی خود در خصوص عفونت‌های تنفسی بزها با عامل (RSV) در همین شهرستان به وقوع شکل گیری اجسام گنجیدگی ویروسی و سلول‌های سینسیشیال اشاره داشته است (Jamshidi & Ozmen, 2019).

علاوه بر این در مورد نمونه‌ای که در آن اجسام گنجیدگی مشاهده شد، رنگ آمیزی ایمنی مثبت برای (RSV) منفی بود. وقوع ضایعات ویروسی اختصاصی از قبیل اجسام گنجیدگی و شکل گیری سلول‌های سینسیشیال در ریه‌های نشخوارکنندگان مبتلا به عفونت‌های طبیعی و تجربی با ویروس (RSV) به فاکتورهای متعددی از قبیل حدت عامل پاتوژن، مقدار ویروس، طول دوره عفونت، سن و گونه حیوان بستگی دارد (Belknap et al., 1986; Gülbahar et al., 2002; Masot et al., 1993; Wellemans, 2013). همچنین ناپدید شدن این ضایعات نیز زمانی رخ می‌دهد که عفونت‌های باکتریایی ثانویه شکل بگیرند (Caswell & Williams, 2007).

در مقایسه با عفونت‌های تجربی ایجاد شده در گوساله‌ها، یک کاهش گرایش (RSV) برای اپیتلیوم آلوئولی در مقایسه با اپیتلیوم برونشی و برنشولی وجود دارد. بعلاوه ابتلای یک سلول خاص به (RSV) نمی‌تواند ملاک قرار داده شود اگرچه درصد زیادی از سلول‌های مبتلا سلول‌های اپیتلیوم توپوشی برونشیولی و پنوموسیت‌های تیپ I هستند. در موارد مثبت در مطالعه حاضر آنتی‌ژن‌های

(Belknap et al., 1986; Caswell & Williams, 1989; Haines et al., 2007).
مطالعه پیش رو، مشخص شد که توانایی تعیین و شناسایی (RSV positivity) در ریه‌های گوسفند با استفاده از تکنیک ایمونوهیستوشیمی می‌تواند نتیجه تثبیت سریع نمونه‌های بافتی در فرمالین و قالب گیری سریع آنها در بلوک‌های پارافینی باشد. در این صورت غیر فعال شدن اپی توپ‌های ایمونوژنیک ویروسی در نمونه‌های بافتی بوقوع نمی‌پیوندد (Jamshidi & Ozmen, 2019).

(RSV) فقط در اپیتلیوم برونشیولی مشاهده شد. بدلیل تعداد محدود موارد فیلدی ابتلا به فرم طبیعی (RSV) نمی‌توان این یافته را به عنوان معیاری قطعی برای تشخیص اعلام نمود. استفاده از روش‌های ایمونوهیستوشیمی برای نشان دادن آنتی ژن‌های (RSV) در بافت حیوانات مبتلا به بیماری تنفسی می‌تواند یک روش سریع و قابل اعتماد باشد. تکمیل این پروسه به روش‌های تثبیت و آنتی سرم های اختصاصی علیه این آنتی ژن‌های ویروسی بستگی دارد زیرا تثبیت می‌تواند اپیتوپ های ویروسی را تا حدی تخریب کند.

Caswell و همکاران (۲۰۰۷) و Gulbahar و همکاران (۲۰۰۳) در مطالعات خود گزارش دادند که تشخیص عفونت‌های با منشاء (RSV) بر پایه یافته‌های ماکروسکوپی، یافته‌های هیستوپاتولوژیک، و شناسایی عوامل ویروسی با استفاده از تکنیک‌های ایمونوهیستوشیمی استوار می‌باشد. همچنین سایر محققین نیز در مطالعات خود گزارش داده‌اند که PCR، کشت سلولی و تکنیک‌های سرولوژیک نیز می‌توانند مفید باشند. (Forghani, 2016; Gurcay & Bolat, 1996).

در خصوص موارد دوره‌های طولانی مدت پس از تلقیح در مطالعات تجربی، تعداد سلول‌های مثبت شناسایی شده به روش ایمونوهیستوشیمی کاهش یافته و گاهی تمایز بین سیگنال‌های مثبت و منفی مشکل است. بعلاوه آنتی ژن‌های ویروسی ممکن است از ریه‌ها پاکسازی شده یا حضور آنتی بادی‌های بلاک کننده درون مجاری تنفسی ممکن است سبب ناکارآمدی شناسایی آنتی ژن‌ها گردند. در این مطالعه فقدان شناسایی آنتی ژن (RSV) در بسیاری موارد می‌تواند بدلیل پاسخ‌های سرولوژیک پیشرفته بوده و ویروس‌ها ممکن است توسط ایمونوگلوبین‌ها پاکسازی شده یا پوشیده شده باشند (Gülbahar et al., 2002).

با تلاش صورت گرفته در مطالعه حاضر آنتی ژن (RSV) واکنش ایمنی مثبت قدرتمند و اختصاصی نسبت به آنتی ژن‌های ویروسی (RSV) در ۵ مورد از ۱۳۷ مورد (۳/۶٪) ریه پنومونیک شناسایی شد. واکنش ایمنی مثبت تقریباً در تمام موارد پنومونی برونکواینترستیشیال با الگوهای مخلوط پرولیفراتیو و اگزوداتیو مشاهده شد. در مطالعات قبلی، چنین گزارش شده بود که موارد مثبت ممکن است بدلیل غیرفعال شدن اپی توپ‌های ایمونوژنیک ویروسی در بافت‌های فیکس شده در فرمالین، به عنوان موارد منفی ارزیابی شوند

بررسی‌های سرولوژیک نشان داده‌اند که (RSV) ممکن است از یک گسترش وسیعی در بین گوسفندان برخوردار باشد (Gurcay & Bolat, 1996).

با این حال در مطالعه حاضر تعداد موارد مثبت شناسایی شده برخلاف انتظار کم بود. این مطالعه نشان داد که (RSV) باید در پنومونی های طبیعی گوسفندی مد نظر گرفته شده و روش ایمونوپراکسیداز می‌تواند در تشخیص عفونت‌های مرتبط با ویروس (RSV) در گوسفندان مفید باشد. بعلاوه بیان قطعی حضور ویروس در پنومونی گوسفندان مطالعات ایمونوهیستوشیمی دقیق‌تر با استفاده از آنتی بادی‌های خاص ضروری بنظر می‌رسد (Gülbahar et al., 2002).

بر طبق نتایج حاصل از مطالعه پیش رو که به ظاهر اولین گزارش موجود از نوع خود در خصوص شناسایی آنتی ژن (RSV) با استفاده از تکنیک رنگ آمیزی ایمونوهیستوشیمی در بافت ریه گوسفندان مبتلا به پنومونی طبیعی در این منطقه از کشور می‌باشد، نشان داده شد که، ایمونوهیستوشیمی یک تکنیک قابل اعتماد در معاینه دقیق ساختارهای سلولی در نمونه‌های بافتی فیکس شده در فرمالین و غالب گیری شده در پارافین برای یک تشخیص نهایی می‌باشد.

تشکر و قدردانی

انجام این تحقیق تماماً با هزینه شخصی و بدون کمک مالی نهاد یا سازمانی صورت گرفته است. ضمناً نویسنده بر خود واجب می‌داند کمال تشکر و قدردانی خود را نسبت به کارکنان زحمتکش کشتارگاه شهرستان گرمسار و آزمایشگاه تشخیصی سینا که به ترتیب در تهیه نمونه‌های کشتارگاهی و ارائه خدمات آزمایشگاهی همکاری لازم را داشتند به عمل آورد.

تضاد منافع

نویسندگان اعلام می‌دارند که هیچ تضاد منافی در رابطه با نویسندگی و یا انتشار این مقاله ندارند.

References

- Baker Jc Fau - Frey, M. L., & Frey, M. L. (1985). Bovine respiratory syncytial virus. (0749-0720 (Print)) .
- Bancroft, J. D., & Gamble, M. (2008). *Theory and practice of histological techniques*. Elsevier health sciences .
- Belknap, E. B., Ciszewski Dk Fau - Baker, J. C., & Baker, J. C. (1986). Experimental respiratory syncytial virus infection in calves and lambs. (1040-6387 (Print)) .
- Belknap, E. B., Ciszewski Dk Fau - Baker, J. C., & Baker, J. C. (1995). Experimental respiratory syncytial virus infection in calves and lambs. (1040-6387 (Print)) .
- Bryson, D. G., Evermann Jf Fau - Liggitt, H. D., Liggitt Hd Fau - Foreyt, W. J., Foreyt Wj Fau - Breeze, R. G., & Breeze, R. G. (1988). Studies on the pathogenesis and interspecies transmission of respiratory syncytial virus isolated from sheep. (0002-9645 (Print)) .
- Caswell, J., & Williams, K. (2007). Respiratory System In: Maxie MG, editor. *Jubb, Kennedy & Palmer's Pathology of Domestic Animals. 5th ed Philadelphia: Elsevier Ltd*, 591-593 .
- Ceribasi, S., Ozkaraca, M., Ozer, H., & Ceribasi, A. (2013). Diagnosing respiratory syncytial virus using immunofluorescence and immunohistochemistry methods in caprine lungs with bronchopneumonia .
- Duncan Jr, R. B., & Potgieter, L. N. (1993). Antigenic diversity of respiratory syncytial viruses and its implication for immunoprophylaxis in ruminants. *Veterinary microbiology*, 37(3-4), 319-341 .
- Eleraky, N. Z., Kania, S. A., & Potgieter, L. N. (2001). The ovine respiratory syncytial virus F gene sequence and its diagnostic application. *Journal of veterinary diagnostic investigation*, 13(6), 455-461 .
- Forghani, B. (2016). Diagnosis by viral antigen detection. In *Lennette's Laboratory Diagnosis of Viral Infections* (pp. 113-132). CRC Press .
- Gülbahar, Y., Çabalar, M., & Ertürk, A. (2002). Detection by immunoperoxidase technique of parainfluenza type-3 virus and respiratory syncytial virus antigens in naturally occurring pneumonia in lambs. *Yüzüncü Yıl Üniversitesi Veteriner Fakültesi Dergisi*, 13, 74-77 .

- Gurcay, M., & Bolat, Y. (2019). Serological survey of Respiratory Syncytial Virus (RSV) infections of sheep in Elazig and it's vicinity. *The Journal of Health Sciences of Firat University (Turkey)*, 10(2).
- Haines, D. M., Clark Eg Fau - Chelack, B. J., & Chelack, B. J. (1989). The detection of bovine respiratory syncytial virus in formalin fixed bovine lung with commercially available monoclonal antibodies and avidin biotin complex immunohistochemistry. (0830-9000 (Print)) .
- Jamshidi, K., & Ozmen, O. (2019). Immunohistochemical study on Respiratory Syncytial Virus antigen (RSV) in Pneumonic Goat Lungs .
- Masot, A., Gomez, L., Martínez, M., Gazquez, A., & Redondo, E. (1993). Experimental infection of lambs with bovine respiratory syncytial virus: pathological and haematological studies. *Revue de Medecine Veterinaire (France)*, 144, (10).
- Trahman, T., & Singh, B. (1990). Incidence and pathology of viral pneumonia in goats .
- Wellems, G. (2013). Bovine respiratory syncytial virus. *Virus infections of ruminants*, 363.
- Tscherne, A. (2021). Characterization of a recombinant Modified Vaccinia virus Ankara expressing the severe acute respiratory syndrome virus 2 spike protein lmu.