



Journal of Veterinary Medicine & Laboratory 16(2024) 21-34

<https://jvlr.semnan.ac.ir/>

DOI: [10.22075/jvlr.2024.34931.1125](https://doi.org/10.22075/jvlr.2024.34931.1125)



Studying the morphology of the upper bones of the hind limb in Caracal (*Caracal caracal*) and mongoose (*Herpestes edwardsii*)

Rasouli Ahari, B.¹, Yousefi, M.H.¹, Jahankhani, A.^{2*}, Adibi, M.A.³.

Received: 01.05.2024

Accepted: 01.09.2024

Abstract

Mongoose and caracal are predatory and carnivorous animals that live in parts of Iran, and maintaining the population of these species is very important. There were no significant anatomical studies on the hind limb bones of these two animals. On the other hand, the role of anatomical studies in therapeutic processes such as surgery and radiology for veterinary interventions and maintaining the population of these species is undeniable. Therefore, the present study was conducted with the aim of investigating the morphological differences of the bones of the pelvic limb. In this study, it was found that the most morphological differences among the examined bones between these two species and other carnivores are related to the hip bone, which are respectively in the wing of the ilium, obturator foramen, iliac crest, iliac spines and ischiatic arch. Next, the femur has significant differences between these two species and other carnivores, which are the shape of the greater trochanter, the position of the lesser trochanter, and the difference in the size of the condyles. Finally, we reach the tibia and fibula bones, where the least differences were seen with other carnivores, and differences were seen only in the area of the tibial tuberosity.

Keywords: Caracal, mongoose, hind limb, morphology.

1. Department of Basic Sciences, Faculty of Veterinary Medicine, Semnan University, Semnan, Iran.

2. DVM student in Veterinary Medicine, Faculty of Veterinary Medicine, Semnan University, Semnan, Iran.

3. Environmental Research Center of Semnan Province, Semnan, Iran.

*Corresponding author: aradjahankhani@gmail.com

مطالعه مورفولوژی استخوان های فوقانی اندام حرکتی خلفی در کاراکال (*Caracal caracal*) و خدنگ (*Herpestes edwardsii*)

رسولی آهاری، ب. ا.، یوسفی، م. ح. ا.، جهانخانی، آ. *، ادیبی، م. ع. م. ۲.

دریافت: ۱۴۰۳/۰۲/۱۲ پذیرش: ۱۴۰۳/۰۶/۱۱

خلاصه

خدنگ و کاراکال حیوانات شکارچی و گوشتخواری هستند که در مناطقی از ایران زندگی می کنند و حفظ جمعیت این گونه ها بسیار حائز اهمیت است. مطالعات آناتومیکی قابل توجهی در مورد استخوان های اندام حرکتی خلفی این دو حیوان وجود نداشت. از سوی دیگر نقش مطالعات آناتومیکی در فرآیند های درمانی از قبیل جراحی و رادیولوژی برای مداخلات دامپزشکی و حفظ جمعیت این گونه ها انکار ناپذیر است. لذا مطالعه حاضر با هدف بررسی تفاوت های مورفولوژیک استخوان های اندام حرکتی خلفی طراحی و انجام شد. در این مطالعه مشخص گردید که بیش ترین تفاوت های مورفولوژیک در میان استخوان های بررسی شده در میان این دو گونه و سایر گوشتخواران مربوط به استخوان لگن می باشد که این تفاوت ها به ترتیب در بال استخوان تپه ای، سوراخ سدادی، ستیغ تپه ای، خار تپه ای و کمان نشیمنگاهی می باشد. در مرتبه بعدی استخوان ران دارای تفاوت های قابل توجهی در بین این دو گونه و سایر گوشتخواران می باشد که این تفاوت ها در شکل تروکانتر بزرگ، موقعیت تروکانتر کوچک و تفاوت اندازه کنذیل ها می باشد. در استخوان های درشت نی و نازک نی کم ترین تفاوت با سایر گوشتخواران دیده شد و تنها در ناحیه برجستگی درشت نی ای تفاوت مشاهده گردید.

واژه های کلیدی: کاراکال، خدنگ، اندام حرکتی خلفی، مورفولوژی.

۱. گروه علوم پایه، دانشکده دامپزشکی، دانشگاه سمنان، سمنان، ایران.

۲. دانشجوی رشته دکترای دامپزشکی، دانشکده دامپزشکی، دانشگاه سمنان، سمنان، ایران.

۳. مرکز تحقیقات محیط زیست استان سمنان، سمنان، ایران.

*نویسنده مسئول: aradjahankhani@gmail.com

کاراکال (*Caracal caracal*) یکی از انواع گربه سانان است که نسبت به گربه اهلی اندازه بزرگ تری دارد. این حیوان دارای گوش های بزرگ و نوک تیزی است که برای این حیوان قدرت شنوایی فوق العاده ای را فراهم کرده است. این حیوان دارای پاهای بلندی نسبت به اندازه خود است، طول دم حدود یک سوم طول بدن می باشد و همچنین جنس نر دارای وزن و اندازه بزرگ تری نسبت به جنس ماده است و طبق مطالعه ای که در سال ۲۰۱۶ توسط پژوهشگران صورت گرفته است وزن بالغ این حیوانات در ایران از ۷/۳ تا ۲۵ کیلوگرم است (Moqanaki و همکاران، ۲۰۱۶). گردن، پوزه و قسمت های زیرین بدن کاراکال سفید است و خط اشک سیاه رنگی دارند که از گوشه چشم تا بینی امتداد می یابد. این حیوانات در ایران در نواحی متفاوتی از جمله دشت های کپه داغ، جنگل های نیمه خشک و کوهستانی زاگرس مرکزی و استپ های جنگلی البرز جنوبی اقامت دارند (Moqanaki و همکاران، ۲۰۱۶). این حیوانات معمولاً پستاندارانی با وزن کم تر از ۵ کیلوگرم مانند خرگوش، جوندگان و پرندگان را شکار میکنند در حالی که خزندگان، حشرات و حیوانات بزرگ تر از خود از قبیل غزال و بز وحشی را نیز شکار می کند (Hassan-Beigi، ۲۰۱۵). خدنگ ها حیواناتی گوشتخوار هستند و شکار خود را بین یکدیگر و توله هایشان تقسیم می کنند. این ها شکارچپایی هستند که به صورت انفرادی شکار می کنند و در روز فعال هستند یعنی در طول روز جستجو می کنند اما بیشتر در صبح زود و اوایل شب شکار می کنند (Furqan و همکاران، ۲۰۲۱). این حیوانات نیاز تغذیه ای اساسی خود را از شکار حشرات، کرم خاکی، مارمولک، مارها، پرندگان، و جوندگان تامین می کنند. طول خدنگ خاکستری هندی (*Herpestes edwardsii*) حدود ۳۰ تا ۵۰ سانتیمتر، رنگ این حیوان گندمی مایل به حنایی و با دم می که طول آن با طول تنه برابر می باشد و در استانهای سیستان و بلوچستان، کرمان، بوشهر و نواحی جنوبی استان فارس دیده شده است (رسولی و همکاران، ۱۳۹۸). خدنگ خاکستری هندی دارای پنج انگشت با پنجه های جمع شونده و یک دم مخروطی شکل محکم است و

همچنین اندازه نرها به شکل قابل توجهی از ماده ها بیش تر است (Rasouli و Yousefi، ۲۰۲۳). دستگاہ حرکتی یک سیستم پیچیده است که اسکلت و ماهیچه ها عناصر اصلی تشکیل دهنده این سیستم هستند و باعث فرم دهی و حفظ شکل بدن می شود و در ضمن باعث حرکت اعضای بدن و یا کل بدن نیز میشود (König و Liebich، ۲۰۲۰). تا کنون مطالعات مورفولوژیکی دقیق به همراه تصاویر واضح و مشخص در رابطه با استخوان های اندام حرکتی خلفی کاراکال و خدنگ خاکستری هندی صورت نگرفته است. بدین منظور در این مطالعه تلاش شده است که این هدف محقق شود. در گذشته در مورد استخوان های اندام حرکتی خلفی برخی از گوشتخواران حیات وحش مانند شیر، ببر و یوزپلنگ مطالعاتی صورت گرفته است (Hudson و همکاران، ۲۰۱۱؛ Arencibi و همکاران، ۲۰۱۹؛ Onwuama و همکاران، ۲۰۲۱). هدف از این مطالعه بررسی مورفولوژیکی استخوان های لگن، ران، درشت نی و نازک نی در خدنگ و کاراکال و مقایسه آن ها با سایر گوشتخواران می باشد. نتیجه این مطالعه در زمینه های مختلفی از جمله طب حیات وحش و شاخه های مختلف علوم دامپزشکی مانند جراحی، رادیولوژی و آناتومی و همچنین بررسی روند های درمانی این حیوانات در حیات وحش و یا باغ وحش ها می تواند مفید و کارا باشد. از سوی دیگر مطالعه حاضر جهت شناسایی استخوان های پیدا شده شده در طبیعت و بررسی تعداد گونه ها و حفظ آنها برای کارشناسان محیط زیست سودمند است.

مواد و روش ها

جسد یک قلاده کاراکال در حیات وحش اطراف استان سمنان و همچنین جسد یک قلاده خدنگ خاکستری هندی در حیات وحش اطراف استان فارس توسط سازمان های محیط زیست مربوطه هر استان تهیه و به منظور انجام مطالعات آناتومیکی به سالن تشریح و آناتومی دانشکده دامپزشکی استان سمنان منتقل شد. لازم به ذکر است قسمت های پایینی اندام حرکتی خلفی این حیوانات جهت بررسی های آماری و رده بندی جانوری قبلا جدا شده بود.

پس از جدا کردن پا از تنه، پوست، فاسیا های سطحی، ماهیچه و بافت های نرم از استخوان جدا شد و بعد از تمیز کردن استخوان و جوشاندن آن به منظور تمیز کردن بیش تر و سفید شدن استخوان ها به مدت یک روز در آب اکسیژنه ۱۰٪ قرار داده شد. در نهایت استخوان ها بر روی یک پارچه مشکی قرار داده شد و توسط دوربین بدون آینه کانن Canon EOS R10 kit 18-45mm Mirrorless Camera به کمک این تصاویر ویژگی های مورفولوژیکی مورد بررسی قرار گرفت.

نتایج

استخوان لگن در کاراکال: استخوان لگن در کاراکال از سه استخوان تهی گاهی، نشیمنگاهی و شرمگاهی تشکیل می شود. استخوان تهی گاهی دارای یک بال و یک بدنه است که اندازه بال نسبت به بدنه این استخوان بزرگ تر است. بال این استخوان بیضی شکل و پهن است که در موقعیت جلویی بال ستیغ تهی گاهی به صورت یک منحنی قرار دارد. در جهت پشتی و شکمی بال این استخوان دو زائده وجود دارد که زائده های پشتی بر حسب موقعیت به نام های خار تهی گاهی جلویی پشتی و خار تهی گاهی خلفی پشتی نامیده می شوند و همچنین در موقعیت شکمی نیز دو برجستگی به نام های خار تهی گاهی جلویی شکمی و خار تهی گاهی خلفی شکمی وجود دارد. در میان این خار ها خار خلفی پشتی از همه بزرگ تر است. در سمت خلفی میانی از بال استخوان تهی گاهی ناحیه نسبتا وسیع و زبری به نام سطح گوشکی وجود دارد. در نیمه پایینی بدنه این استخوان برجستگی مازویی وجود دارد. در پایین بدنه استخوان تهی گاهی، استابولوم قرار دارد که دارای یک بخش مفصلی C شکل در دیواره این فرورفتگی است که با سر استخوان ران مفصل می شود و همچنین یک بخش غیر مفصلی به نام فرورفتگی استابولومی دارد که در عمق این فرورفتگی قرار دارد. در جهت خلفی شکمی دیواره استابولوم (بخش مفصلی) بریدگی استابولومی وجود دارد (شکل های ۱، ۲ و ۳).

در موقعیت جلویی و کف لگن استخوان شرمگاهی وجود دارد که دو نیمه این استخوان با مفصل شدن با یکدیگر

نیمه جلویی مفصل ارتفاق لگنی را می سازند. در لبه جلویی استخوان شرمگاهی برجستگی شرمگاهی مشخص است. در قسمت خلفی از کف لگن استخوان نشیمنگاهی قرار دارد که با مفصل شدن هر دو نیمه این استخوان با یکدیگر نیمه خلفی مفصل ارتفاق لگنی نیز تشکیل می شود. بخش جانبی این استخوان که به طرف استابولوم می رود بدنه استخوان نشیمنگاهی است و بخشی از استخوان که با نیمه دیگر خود مفصل می شود شاخه این استخوان است؛ همچنین در بخش خلفی ناحیه ای مسطح به نام تابولا قرار دارد که در سمت خلفی جانبی آن برجستگی نشیمنگاهی با شکلی تقریبا پهن و مسطح واقع شده است. از اتصال لبه خلفی استخوان های نشیمنگاهی با یکدیگر کمان نشیمنگاهی نیم دایره ای شکل و گردی به وجود می آید. در بخش جلویی و پشتی بدنه استخوان نشیمنگاهی، زائده ای نسبتا بزرگ به نام خار نشیمنگاهی که به سمت داخل متمایل شده است وجود دارد. در فاصله بین دو استخوان نشیمنگاهی و شرمگاهی سوراخی کاملا بیضی شکل به نام سوراخ سدادی وجود دارد. در سمت شکمی مفصل ارتفاق لگنی برجستگی شکمی کاملا واضحی وجود دارد (شکل های ۱، ۲ و ۳).

استخوان لگن در خدنگ: بال استخوان تهی گاهی در خدنگ تقریبا مستطیلی شکل است و بدنه ای نسبتا کوتاه دارد. در موقعیت جلویی بال ستیغ تهی گاهی قرار دارد که به صورت مستقیم و عمودی قرار دارد؛ در موقعیت پشتی و شکمی بال ۴ خار با نام های خار تهی گاهی جلویی پشتی، خلفی پشتی، جلویی شکمی و خلفی شکمی وجود دارد که خارهای خلفی پشتی و خلفی شکمی از همه بزرگ تر اند و خار خلفی شکمی بسیار نوک تیز است. در سمت خلفی میانی از بال این استخوان سطحی ناهموار به نام سطح گوشکی وجود دارد. در نیمه پایینی بدنه این استخوان برجستگی مازویی قرار دارد. استابولوم دارای دو بخش مفصلی و غیر مفصلی است که بخش مفصلی به صورت C شکل در دیواره این فرورفتگی قرار دارد و با سر استخوان ران مفصل می شود و بخش غیر مفصلی با نام فرورفتگی استابولومی در عمق این فرورفتگی قرار دارد. همچنین در بخش مفصلی یک بریدگی استابولومی قرار دارد که در جهت خلفی شکمی است. در موقعیت جلویی کف لگن استخوان شرمگاهی وجود دارد که لبه جلویی آن ایجاد

آن در سمت جانبی تروکانتر بزرگ قرار دارد که به صورت یک توده یک قسمتی است و در ادامه آن به سمت پایین ستیغ بین تروکانتری قرار دارد که در نهایت به تروکانتر کوچک ختم می شود و در موقعیت میانی این ستیغ فرورفتگی تروکانتری قرار دارد. در ناحیه پایین سر استخوان ران محدوده ای باریک به نام گردن استخوان ران قرار دارد. در سمت جلوی انتهای پایین استخوان ران سطح مفصلی قرقره قرار دارد و در موقعیت خلفی این استخوان کندیل های میانی و جانبی قرار دارد و اندازه این دو کندیل نسبتا با یکدیگر برابر است و در بین این دو کندیل فرورفتگی بین کندیلی قرار دارد. همچنین در بالای این کندیل ها دو سطح مفصلی صاف برای مفصل شدن با استخوان های کنجدی است (شکل های ۴ و ۵).

استخوان های درشت نی و نازک نی در کاراکال: در ناحیه جلویی انتهای بالایی استخوان درشت نی برجستگی درشت نی ای قرار دارد که در این حیوان توسط یک شیار افقی سطحی به دو قسمت تقسیم می شود و در پایین این برجستگی، لبه جلویی این استخوان ستیغ درشت نی ای را می سازد همچنین در ناحیه خلفی انتهای بالایی دو کندیل میانی و جانبی قرار دارد که با کندیل های استخوان ران مفصل می شود. در بین کندیل های میانی و جانبی، برجستگی های بین کندیلی میانی و جانبی قرار دارد و در جلو و عقب این برجستگی ها، فرورفتگی های بین کندیلی وجود دارد. در موقعیت خلفی بین دو کندیل بریدگی ای به نام بریدگی پس زانویی قرار دارد. در ناحیه خلفی بخش بالایی بدنه این استخوان خطوط برجسته ای به نام خطوط پس زانویی قرار دارد. در سمت میانی انتهای پایینی این استخوان برجستگی نسبتا نوک تیزی وجود دارد که همان قوزک میانی است. در موقعیت شکمی انتهای پایینی استخوان درشت نی سطح مفصلی حلزونی شکلی قرار دارد که به واسطه یک برآمدگی خطی (ridge) که در میانه آن وجود دارد، آن را به دو قسمت میانی و جانبی تقسیم می کند. بدنه این استخوان تقریبا S شکل بوده و همچنین سمت جانبی آن مقعر و سمت میانی آن محدب است (شکل های ۷، ۸ و ۹).

استخوان نازک نی نسبت به درشت نی استخوانی بسیار نازک است که در موقعیت خلفی جانبی استخوان درشت نی به آن متصل می شود. انتهای بالایی این استخوان پهن و

برجستگی شرمگاهی می کند. در قسمت خلفی کف لگن استخوان نشیمنگاهی قرار دارد که بدنه آن به سمت استابولوم می رود و در جهت مقابل آن شاخه استخوان نشیمنگاهی وجود دارد. در قسمت خلفی این استخوان ناحیه مسطحی به نام تابولا قرار دارد و در موقعیت عقب و جانب آن برجستگی نشیمنگاهی قرار دارد که به صورت یک توده است. از اتصال لبه های خلفی استخوان نشیمنگاهی کمان نشیمنگاهی به وجود می آید که در خدنگ تقریبا مثلثی است. در موقعیت جلویی و پشتی بدنه استخوان نشیمنگاهی خار نشیمنگاهی قرار دارد. در فاصله استخوان های شرمگاهی و نشیمنگاهی سوراخ سدادی وجود دارد که این سوراخ در خدنگ کاملا تخم مرغی شکل است. در خدنگ برخلاف کاراکال برجستگی شکمی در ناحیه شکمی کف لگن وجود ندارد (شکل های ۱، ۲ و ۳).

استخوان ران در کاراکال استخوانی بلند با دو انتها است. در سمت میانی انتهای بالایی برجستگی گرد با نام سر استخوان ران وجود دارد که با استخوان لگن مفصل می شود و بر روی آن فرورفتگی ای به نام فرورفتگی سر استخوان ران وجود دارد. در موقعیت پایین و کمی عقب تر از سر استخوان ران تروکانتر کوچک به شکل یک برجستگی مشخص دیده می شود. در سمت جانبی انتهای بالایی، تروکانتر بزرگ وجود دارد که به واسطه یک شیار نسبتا سطحی به نام شیار تروکانتری به دو قسمت جلویی و خلفی تقسیم می شود. از تروکانتر بزرگ به سمت پایین و تروکانتر کوچک ستیغ بین تروکانتری قرار دارد و در موقعیت میانی آن فرورفتگی تروکانتری وجود دارد. در سمت جلوی انتهای پایینی سطح مفصلی قرقره وجود دارد که با استخوان کشکک مفصل می شود و در سمت عقب، کندیل های میانی و جانبی گرد و مفصلی قرار دارد که کندیل جانبی از میانی نسبتا بزرگ تر می باشد و این دو کندیل با کندیل های استخوان درشت نی مفصل می شود. همچنین در بالای این کندیل ها سطوح مفصلی صافی قرار دارد که محل قرارگیری استخوان های کنجدی است (شکل های ۴، ۵ و ۶).

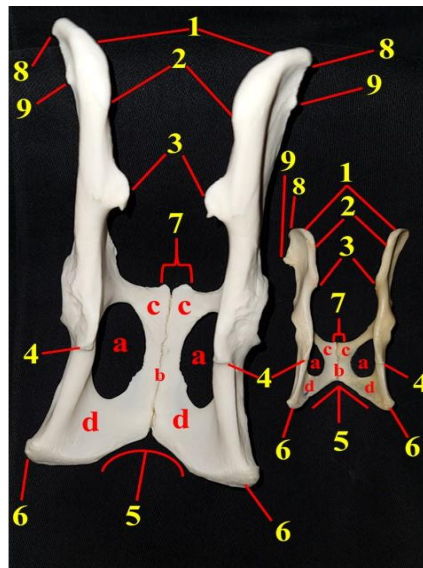
استخوان ران در خدنگ: استخوان ران در خدنگ دارای یک بدنه و دو انتها است که به کاراکال شبیه می باشد. در انتهای بالایی و سمت میانی سر استخوان ران قرار دارد و بر روی آن فرورفتگی سر استخوان ران قرار دارد و رو به روی

نازک بوده و قسمت سر استخوان نازک نی را می سازد که به ناحیه خلفی و جانبی کندیل جانبی استخوان درشت نی متصل می شود. در پایین سر این استخوان، بدنه آن وجود دارد که نسبت به سر باریک تر است. انتهای پایینی این استخوان قطور تر از بدنه و حتی سر استخوان می باشد و در ناحیه جانبی آن برجستگی ای گرد به نام قوزک جانبی قرار دارد (شکل های ۷ و ۸).

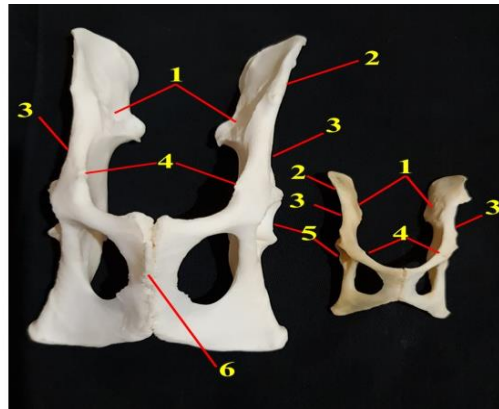
استخوان های درشت نی و نازک نی در خدنگ: استخوان درشت نی در خدنگ مانند کاراکال دارای ۳ لبه جلویی، میانی و جانبی است که لبه جلویی آن ستیغ درشت نی ای را می سازد و در بالای آن برجستگی درشت نی ای وجود دارد که این برجستگی یک قسمتی می باشد. در موقعیت خلفی انتهای بالایی این استخوان کندیل های مسطح میانی و جانبی قرار دارند و در بین این کندیل ها برجستگی های بین کندیلی میانی و جانبی حضور دارند همچنین در جلو و عقب این برجستگی های بین کندیلی فرورفتگی های بین کندیلی جلویی و خلفی قرار دارند که محل اتصال رباط های صلیبی هستند. در موقعیت خلفی بین دو کندیل بریدگی پس

زانویی قرار دارد. بدنه این استخوان S شکل می باشد و سمت جانبی آن دارای تقعر و سمت میانی آن دارای تحدب است همچنین در نیمه بالایی سطح خلفی بدنه استخوان خطوط پس زانویی قرار دارند. در انتهای پایینی و سمت میانی این استخوان قوزک میانی قرار دارد همچنین در موقعیت شکمی انتهای پایینی سطح مفصلی حلزونی شکل قرار دارد که توسط برآمدگی خطی وسط آن به دو قسمت میانی و جانبی تقسیم شده است (شکل های ۷، ۸ و ۱۰).

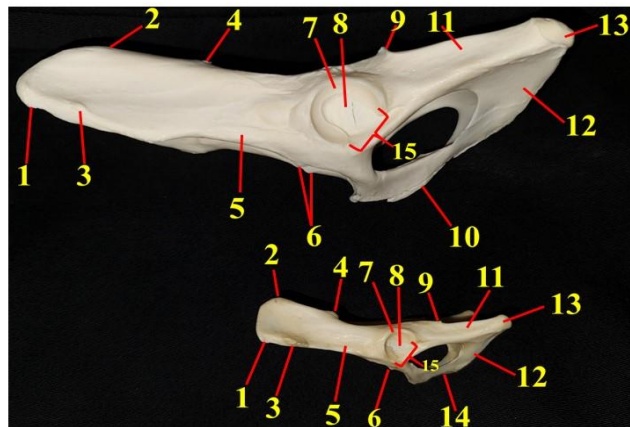
استخوان نازک نی نیز مانند نازک نی کاراکال دارای سه قسمت است؛ بدین ترتیب که انتهای بالایی آن که پهن ترین قسمت این استخوان می باشد و به بخش خلفی جانبی کندیل جانبی متصل می شود سر استخوان نازک نی را تشکیل می دهد و در پایین آن بدنه استخوان قرار دارد که نازک ترین بخش این استخوان است و در نهایت انتهای پایینی این استخوان قرار دارد که قطورترین بخش این استخوان می باشد و در جانب آن قوزک جانبی قرار دارد (شکل های ۷ و ۸).



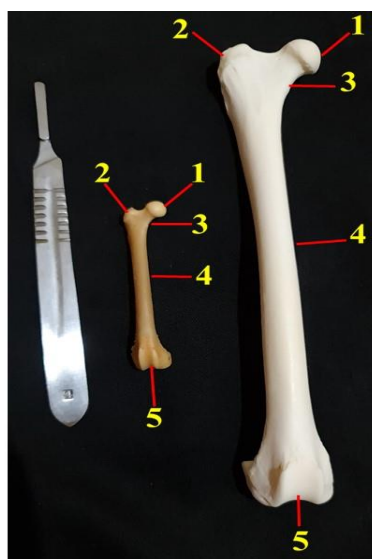
شکل ۱: نمای پشتی لگن کاراکال (سمت چپ) و خدنگ (سمت راست): ۱- ستیغ تهی گاهی ۲- خار تهی گاهی جلویی پشتی ۳- خار تهی گاهی عقبی پشتی ۴- خار نشیمنگاهی ۵- کمان نشیمنگاهی ۶- برجستگی نشیمنگاهی ۷- برجستگی شرمگاهی ۸- خار تهی گاهی جلویی شکمی ۹- خار تهی گاهی عقبی شکمی. a. سوراخ سدادی b. سیمفیز لگنی c. استخوان شرمگاهی d. استخوان نشیمنگاهی.



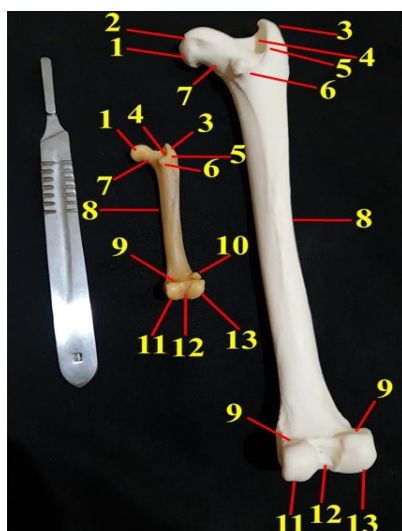
شکل ۲: نمای شکمی لگن کاراکال (سمت چپ) و خدنگ (سمت راست): ۱- سطح گوشکی ۲- بال ایلپوم ۳- بدنه ایلپوم ۴- برجستگی مازویی ۵- استابولوم ۶- برجستگی شکمی.



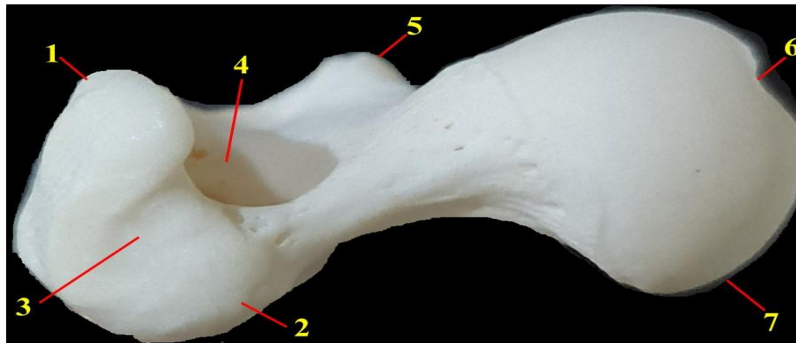
شکل ۳: نمای پشتی جانبی لگن کاراکال (بالا) و خدنگ (پایین): ۱- خار تهی گاهی جلویی شکمی ۲- خار تهی گاهی جلویی شکمی ۳- خار تهی گاهی عقبی شکمی ۴- خار تهی گاهی عقبی پشتی ۵- بدنه ایلپوم ۶- برجستگی مازویی ۷- بخش مفصلی استابولوم ۸- فرورفتگی استابولوم ۹- خار نشیمنگاهی ۱۰- برجستگی شکمی ۱۱- بدنه استخوان نشیمنگاهی ۱۲- تابولا ۱۳- برجستگی نشیمنگاهی ۱۴- سیمفیز لگنی ۱۵- بریدگی استابولومی.



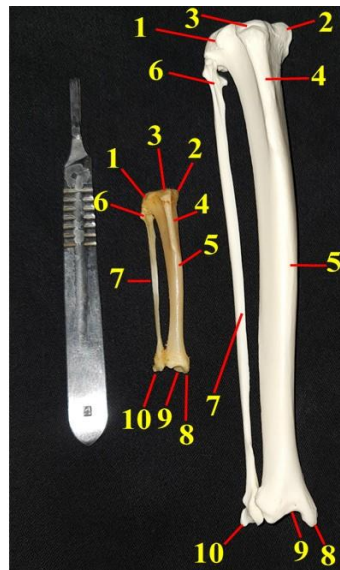
شکل ۴: نمای جلویی استخوان ران راست کاراکال (سمت راست) و خدنگ (سمت چپ): ۱- سر استخوان ران ۲- برجستگی بزرگ ۳- گردن استخوان ران ۴- بدنه استخوان ران ۵- قرقره استخوان ران.



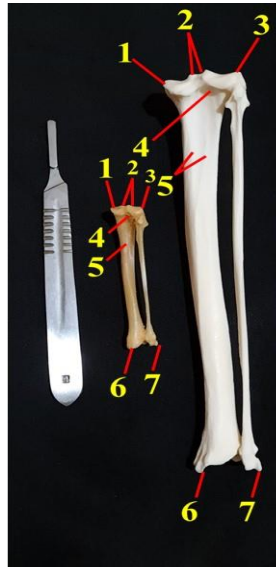
شکل ۵: نمای عقبی استخوان ران راست کاراکال (سمت راست) و خدنگ (سمت چپ): ۱- سر استخوان ران ۲- فرورفتگی سر استخوان ران ۳- برجستگی بزرگ ۴- فرورفتگی تروکانتری ۵- ستیغ بین تروکانتری ۶- برجستگی کوچک ۷- گردن استخوان ران ۸- بدنه استخوان ران ۹- سطح مفصلی استخوان کنجیدی (fabella) ۱۰- استخوان کنجیدی (fabella) ۱۱- کندیل داخلی ۱۲- فرورفتگی بین کندیلی ۱۳- کندیل جانبی.



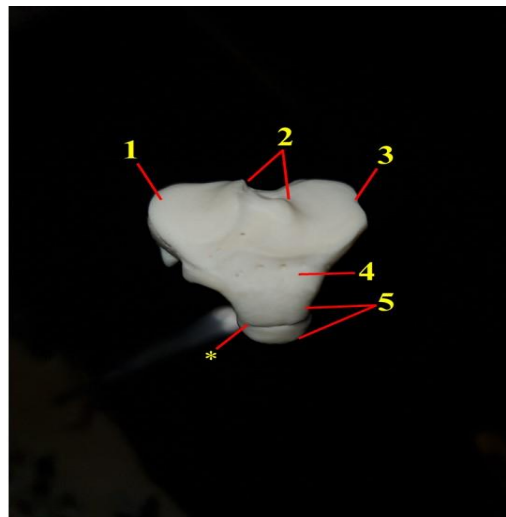
شکل ۶: نمای پشتی از انتهای پروکسیمال ران راست کاراکال: ۱- بخش جلویی تروکانتر بزرگ ۲- بخش عقبی تروکانتر بزرگ ۳- شکاف تروکانتریک ۴- فرورفتگی تروکانتری ۵- تروکانتر کوچک ۶- فرورفتگی سر استخوان ران ۷- سر استخوان ران.



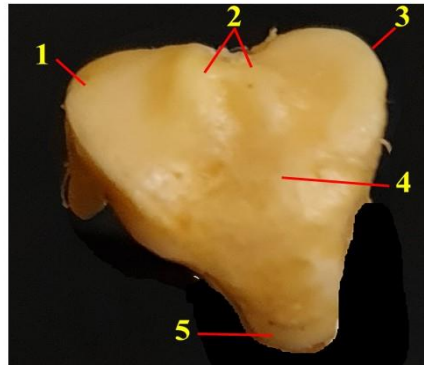
شکل ۷: نمای جلویی از استخوان درشت نی و نازک نی کاراکال (سمت راست) و خدنگ (سمت چپ): ۱- کندیل جانبی ۲- کندیل داخلی ۳- برجستگی درشت نی ای ۴- ستیغ درشت نی ای ۵- بدنه استخوان درشت نی ۶- سر استخوان نازک نی ۷- بدنه استخوان نازک نی ۸- قوزک داخلی ۹- سطح مفصلی حلزونی ۱۰- قوزک جانبی.



شکل ۸: نمای عقبی از استخوان درشت نی و نازک نی کاراکال (سمت راست) و خدنگ (سمت چپ): ۱- کندیل داخلی ۲- برجستگی های بین کندیلی داخلی و جانبی ۳- کندیل جانبی ۴- بریدگی پس زانویی ۵- خطوط پس زانویی ۶- قوزک داخلی ۷- قوزک جانبی.



شکل ۹: نمای پشتی از انتهای پروکسیمال استخوان درشت نی راست کاراکال: ۱- کندیل جانبی ۲- برجستگی های بین کندیلی داخلی و جانبی ۳- کندیل داخلی ۴- فرورفتگی بین کندیلی جلویی ۵- برجستگی درشت نی ای * - خط افقی بر روی برجستگی درشت نی ای.



شکل ۱۰: نمای پشتی از انتهای پروکسیمال استخوان درشت نی راست خدنگ: ۱- کندیل جانبی ۲- برجستگی های بین کندیلی داخلی و جانبی ۳- کندیل داخلی ۴- فرورفتگی بین کندیلی جلویی ۵- برجستگی درشت نی ای.

بحث

منحنی است (Siqueira و همکاران، ۲۰۱۷؛ König و Liebich، ۲۰۲۰؛ Onwuama و همکاران، ۲۰۲۱)؛ در صورتی که در خدنگ ستیغ تهی گاهی به صورت مستقیم و عمودی است. در موقعیت شکمی مفصل ارتفاع لگنی در کاراکال برجستگی شکمی مشخصی وجود دارد که این ویژگی در هیچ یک از گوشتخواران مورد مطالعه اعم از شیر، گرگ و سگ دیده نشده است و می تواند به عنوان یک تفاوت بسیار بارز و مشخص در بین گوشتخواران مورد توجه قرار بگیرد (Siqueira و همکاران، ۲۰۱۷؛ Hermanson و De Lahunta، ۲۰۱۸؛ Onwuama و همکاران، ۲۰۲۱)؛ البته در موقعیت شکمی ارتفاع لگنی، خرس گربه دارای برجستگی ای مشابه برجستگی شکمی می باشد اما در کاراکال اینگونه نیست (Böhmer و همکاران، ۲۰۲۰). در مقایسه بین خدنگ و کاراکال می توان به این نکته نیز اشاره کرد که در کاراکال خار تهی گاهی خلفی پشتی بزرگ ترین و برجسته ترین خار است در حالی که در خدنگ علاوه بر این خار، خار خلفی شکمی نیز نسبت به خار های دیگر و حتی تا حدودی از خار خلفی پشتی برجسته تر می باشد. مورد دیگری که قابل توجه است این است که کمان نشیمنگاهی که حاصل اتصال دو لبه خلفی استخوان های نشیمنگاهی است در

استخوان لگن در کاراکال و خدنگ در ابتدا در مقایسه با یکدیگر و در درجه بعدی در مقایسه با سایر گوشتخواران مورد مطالعه تفاوت های زیادی دارد. بال استخوان تهی گاهی در کاراکال مانند گوشتخوارانی از قبیل سگ، شیر و گرگ به شکل بیضی است، در صورتی که در خدنگ تقریباً به شکل یک چهار ضلعی (مستطیل) است (Siqueira و همکاران، ۲۰۱۷؛ Hermanson و De Lahunta، ۲۰۱۸؛ Onwuama و همکاران، ۲۰۲۱). سوراخ سدادی که در حد فاصل دو استخوان شرمگاهی و نشیمنگاهی قرار دارد در کاراکال به شکل کاملاً بیضی است که در گوشتخوارانی مانند سگ و گرگ نیز به همین صورت است (یوسفی و همکاران، ۱۳۹۶؛ Siqueira و همکاران، ۲۰۱۷). در حالی که در خدنگ این سوراخ به شکل کاملاً تخم مرغی شکل است که این وضعیت نیز در گوشتخواری مانند شیر این چنین می باشد (Onwuama و همکاران، ۲۰۲۱)؛ همچنین در خرس گربه (*Arctictis binturong*) نیز که نوعی گربه سان است سوراخ سدادی به شکل تخم مرغی شکل می باشد (Böhmer و همکاران، ۲۰۲۰). همانطور که ذکر گردید لبه جلویی بال استخوان تهی گاهی ایجاد ستیغ تهی گاهی می کند که این ستیغ در کاراکال مانند سگ، شیر و گرگ به شکل مدور و

کاراکال مانند سگ و گرگ نیم دایره ای و مدور است (Siqueira و همکاران، ۲۰۱۷؛ Singh، ۲۰۱۸)؛ در صورتی که کمان نشیمنگاهی در خدنگ کاملا مثلثی شکل است و تقریبا مشابه کمان نشیمنگاهی در شیر می باشد چون در شیر هم این کمان حدودا مثلثی شکل است (Onwuama و همکاران، ۲۰۲۱)؛ اما شکل کمان نشیمنگاهی در خرس گربه حد میانه ای از شکل این کمان در خدنگ و کاراکال است یعنی کاملا به شکل نیم دایره و یا مثلث نمی باشد (Böhmer و همکاران، ۲۰۲۰).

استخوان ران نیز در کاراکال و خدنگ تفاوت های قابل توجهی با یکدیگر و همچنین با سایر گوشتخواران دارد. یکی از تفاوت های قابل ذکر این است که در کاراکال تروکانتر بزرگ توسط یک شکاف نسبتا سطحی که می توان از آن با نام شکاف تروکانتریک نام برد به دو قسمت جلویی و خلفی تقسیم می شود که این ویژگی تا حدودی در استخوان ران گرگ نیز مشاهده می شود (Siqueira و همکاران، ۲۰۱۷)؛ در حالی که در خدنگ، شیر و سگ این گونه نیست (Singh، ۲۰۱۸؛ Onwuama و همکاران، ۲۰۲۱). تفاوت دیگری که وجود دارد این است که تروکانتر کوچک در خدنگ نسبت به سایر گوشتخواران از قبیل شیر، سگ و کاراکال بیش تر به سمت محوری استخوان متمایل است (König و Liebich، ۲۰۲۰؛ Onwuama و همکاران، ۲۰۲۱). همانطور که ذکر شد در انتهای پایینی استخوان ران کندیل های میانی و جانبی قرار دارد و نکته قابل توجه در مورد کاراکال این است که کندیل جانبی از

کندیل میانی بزرگ تر است در صورتی که در بسیاری از گوشتخواران مانند شیر و خدنگ این گونه نیست (Onwuama و همکاران، ۲۰۲۱).

استخوان درشت نی و نازک نی در خدنگ و کاراکال بسیار مشابه سایر گوشتخواران می باشد با این حال در انتهای بالایی استخوان درشت نی کاراکال تفاوت قابل توجه این است که بر روی برجستگی درشت نی ای یک شیار نسبتا سطحی و افقی وجود دارد که آن را به دو قسمت تقسیم کرده است و این ویژگی در هیچ کدام از گوشتخواران مورد نظر (شیر، گرگ، سگ و خدنگ) یافت نشده است (Siqueira و همکاران، ۲۰۱۷؛ Singh، ۲۰۱۸؛ Onwuama و همکاران، ۲۰۲۱). شایان ذکر است که فضای بین استخوانی در شیر نیز مانند کاراکال و خدنگ در تمام طول این استخوان ها وجود دارد (Onwuama و همکاران، ۲۰۲۱).

با توجه به مطالعه حاضر می توان اینگونه استنتاج نمود که بیش ترین تفاوت ها در استخوان های اصلی اندام حرکتی خلفی کاراکال و خدنگ با سایر گوشتخواران مربوط به استخوان لگن می باشد در حالی که کم ترین تفاوت ها مربوط به استخوان های درشت نی و نازک نی خدنگ، و در مرتبه بعدی در کاراکال است. در استخوان ران نیز تفاوت های مشاهده شده در تروکانتر بزرگ، تروکانتر کوچک و کندیل جانبی کاراکال و خدنگ، نکات متمایز کننده ای در مقایسه ی همین استخوان ها در شیر، گرگ و سگ می باشد.

- Arencibia, A., J. Matos, M. Encinoso, F. Gil, A. Artiles, F. Martínez-Gomariz and J. M. Vázquez** 2019. "Computed tomography and magnetic resonance imaging study of a normal tarsal joint in a Bengal tiger (*Panthera tigris*)." *BMC veterinary research* **15**, 1-14.
- Böhmer, C., J.-C. Theil, A.-C. Fabre and A. Herrel** 2020. *Atlas of terrestrial mammal limbs*. CRC Press. America. **125-130**.
- Furqan, M., Z. Ali, U. Ali, M. M. Shahzad, B. N. Khan, W. Ahmed, Z. Hussain, M. A. Ullah, N. Afzal and A. Ara** 2021. "Human-Indian Grey Mongoose (*Herpestes edwardsii*) Conflict and Threats to Mongoose in Mirpur District, Azad Jammu and Kashmir, Pakistan." *Pakistan Journal of Zoology* **53(3)**, 1603-1607.
- Hassan-Beigi, Y.** 2015. Conservation biology of the caracal (*Caracal caracal*) in Iran: action plan and conservation genetics. Master's Thesis, University of Lisbon, Lisbon, Portugal.
- Hermanson, J. W. and A. De Lahunta** 2018. *Miller and Evans' anatomy of the dog*-E-book. 5th ed. Elsevier Health Sciences. Amsterdam, Netherlands. **140-160**.
- Hudson, P. E., S. A. Corr, R. C. Payne-Davis, S. N. Clancy, E. Lane and A. M. Wilson** 2011. "Functional anatomy of the cheetah (*Acinonyx jubatus*) hindlimb." *Journal of anatomy* **218(4)**, 363-374.
- König, H. E. and H.-G. Liebich** 2020. *Veterinary anatomy of domestic animals: Textbook and colour atlas*. 7th ed. Thieme. Germany. **180-240**.
- Moqanaki, E. M., M. S. Farhadinia, M. Tourani and H. Akbari** 2016. "The Caracal in Iran—current state of knowledge and priorities for conservation." *Cat News Special* **10**, 27-32.
- Onwuama, K., S. Salami, E. Kigir and A. Jaji** 2021. "Gross anatomical studies on hind limb of African Lion (*Panthera leo*)." *J Vet Res Adv* **3(2)**, 7-12.
- Rasouli, B. and M. H. Yousefi** 2023. "Skull, mandible and hyoid apparatus in the Indian grey mongoose (*Herpestes edwardsii*): A comprehensive anatomical study." *Anatomia, Histologia, Embryologia* **52(3)**, 373-380.
- Rasouli, B., Yousefi, M., Behnam, G., Abbasi, R., Dar Ali Nabi, h.** 2018. Studying the morphology of the main bones of the thoracic limb in Caracal (*Caracal caracal*) and Mongoose (*Herpestes edwardsii*). (*Herpestes edwardsii*) *Animal Environment Quarterly*. **11(3)**, 13-20. (in persian)
- Singh, B.** 2018. *Dyce, Sack, and Wensing's textbook of veterinary anatomy*. 5th ed. Elsevier. Amsterdam, Netherlands. **240-300**.
- Siqueira, R., S. Rahal, L. Inamassu, M. Mamprim, M. Felix, M. Castilho, L. Mesquita, V. Ribeiro, C. Teixeira and F. Rassy** 2017. "Osteology and radiology of the Maned Wolf (*Chrysocyon brachyurus*) pelvic limb." *Anatomia, histologia, embryologia* **46(6)**, 572-581.
- Yousefi, M., Rasouli, B., Akbarian, A.** 2016. *Comparative anatomy of domestic animals (limbs, head and neck)*, third edition, Semnan University Press, Semnan, Iran. **42-65**. (in persian)