




Semnan University



Research Article

Radiographic and Anatomical Measurements of the Fore Limb in the Third Phalanx at Mediterranean Miniature Donkey

Dariush Vosough¹, Amir.Abas Ghazizadeh^{2*} , Sima Amir Mahani², Negar Karimi³.

Abstract

Background: The foot is one of donkeys' most common musculoskeletal problems. Clinicians commonly use radiographic examinations to diagnose foot abnormalities. However, studies and information regarding the normal radiographic appearance of a donkey's foot are limited. The diagnosis of lameness of the third phalanx in the front feet, which is one of the most important causes of lameness in donkeys, requires understanding of the normal radiographic findings of the third phalanx. There are no studies examining the normal hoof and digital soft tissues in miniature Mediterranean donkeys. **Objectives:** The aim was to identify the radiographic features of the distal phalanx in miniature Mediterranean donkeys that were in good health. We used x-rays to look at the distal phalanx of the front feet of 10 healthy miniature Mediterranean donkeys that were the same age and weight. We took the x-rays from two different angles, lateromedial and dorsopalmar, to ensure the donkeys' feet appeared normal. **Results:** The radiographic appearance of the distal phalanx was obtained, and the data were reported as the total mean \pm SD and mean \pm SD of the left and right front feet. We found no significant differences between the right and left digits. We determined and compared the normal parameters of miniature Mediterranean donkeys' digits with those of other donkey breeds and horses. This comparison demonstrated the significant differences between horses and donkeys, as well as the differences in digital parameters between donkey breeds.

Keywords: Miniature Donkey, Radiography, Fore Limb, Morphometry, Thrid Phalanx.

1. Department of Radiology, Faculty of Veterinary Medicine, Shahid Bahonar University of Kerman, Kerman, Iran.

2. Faculty of Veterinary Medicine, Shahid Bahonar University of Kerman, Kerman, Iran.

3. Faculty of Veterinary Medicine, Tabriz Medical Sciences, Islamic Azad University, Tabriz, Iran.

*Corresponding author: amirabasgh1376@gmail.com

DOI: [10.22075/jvml.2024.34832.1124](https://doi.org/10.22075/jvml.2024.34832.1124)

Received: 23.07.2024

Accepted: 07.09.2024

How to Cite this Article:

Ghazizadeh, A.A., Vosough, D., Amir Mahani, S., & Karimi, N. (2024). Radiographic and Anatomical Measurements of the Fore Limb in the Third Phalanx at Mediterranean Miniature Donkey. *Journal of Veterinary Medicine & Laboratory*, 16(1), 7-13. doi:10.22075/jvml.2024.34832.1124



اندازه‌گیری‌های رادیوگرافیک و مورفومتریک اندام حرکتی جلویی در بند سوم در الاغ مینیاتوری مدیترانه‌ای

داریوش وثوق^۱، امیرعباس قاضی زاده^{۲*}، سیما امیرماهانی^۲، نگار کریمی^۳.

خلاصه

درگیری و اختلالات سم و اندام حرکتی از موارد شایع اختلالات اسکلتی عضلانی در الاغ بشمار می‌آید. در معاینات بالینی، علائم رادیوگرافی در تشخیص ناهنجاری‌های اندام حرکتی مهم است و معمولاً مورد استفاده قرار می‌گیرد. با وجود اهمیت علائم رادیوگرافی پژوهش‌ها و اطلاعات کمی در مورد ظاهر طبیعی رادیوگرافی اندام حرکتی الاغ در دسترس است. تشخیص لنگش بند سوم در اندام حرکتی قدامی مستلزم شناخت اطلاعات رادیوگرافیک طبیعی آن است. از آنجا که هیچ پژوهشی برای بررسی سم طبیعی در الاغ‌های مینیاتوری مدیترانه‌ای در حال حاضر موجود نیست؛ هدف از این پژوهش تعیین ویژگی‌های رادیوگرافیک بند انتهایی در الاغ‌های سالم مدیترانه‌ای است. معاینات رادیوگرافیک بند انتهایی اندام حرکتی قدامی ۱۰ الاغ مینیاتوری سالم مدیترانه‌ای در نماهای جانبی - داخلی (lateromedial) و پشتی - کفی (dorsopalmar) برای ارزیابی ظاهر رادیوگرافی و مورفومتری طبیعی انجام شد. نمای رادیوگرافی از بند انتهایی به دست آمد. پژوهش ما دارای دو بخش خطی و زاویه‌ای بوده است. تفاوت معنی‌داری بین سم راست و چپ به دست نیامد. پارامترهای طبیعی ارقام الاغ‌های مینیاتوری مدیترانه‌ای مشخص و با سایر نژادهای الاغ و اسب مقایسه شد. این مقایسه تفاوت بین انواع اسب و الاغ مدیترانه‌ای مینیاتوری و همچنین تفاوت بین نژادهای مختلف الاغ در پارامترهای رادیوگرافیک بند را نشان می‌دهد.

واژه‌های کلیدی: الاغ، اندام حرکتی قدامی، الاغ مینیاتوری مدیترانه‌ای، رادیوگرافی.

۱. گروه رادیولوژی دانشکده دامپزشکی، دانشگاه شهید باهنر کرمان، کرمان، ایران.

۲. دانشکده دامپزشکی، دانشگاه شهید باهنر کرمان، کرمان، ایران.

۳. دانشکده دامپزشکی، دانشگاه آزاد تبریز، تبریز، ایران.

* نویسنده مسئول: amirabasgh1376@gmail.com

DOI: [10.22075/jvrl.2024.34832.1124](https://doi.org/10.22075/jvrl.2024.34832.1124)

دریافت: ۱۴۰۳/۰۵/۰۲

پذیرش: ۱۴۰۳/۰۶/۱۷

مقدمه

خاستگاه این نژاد در دوران باستان از منطقه مدیترانه شمال آفریقا و سپس از جزایر سیسیل و ساردینیا واقع در غرب ایتالیا است. تشخیص لنگش بند سوم که یکی از مهم‌ترین علل لنگش در اسب و الاغ است، منوط به یافته‌های رادیوگرافی طبیعی بند سوم است (Linford et al., 1993). به طور تقریبی ۶۵ درصد از جمعیت انواع نژادهای الاغ دچار اختلالات و درگیری‌های وابسته به سم هستند (Mendoza et al., 2018; Thiemann & Poore, 2019). طبق گفته کالینز و همکاران لنگش یک اختلال حرکتی است که بیشتر در بند سوم رخ می‌دهد (Collins et al., 2011; Collins et al., 2012). الاغ نژاد آمیاتا (Amiata) در یک پژوهش از نظر اندازه انگشتان اندام حرکتی قدامی مورد بررسی قرار گرفتند که نتیجه حاصله با نژادهای اسب بسیار متفاوت بود، همچنین نتایج نشان داد که تفاوت زیادی در پارامترهای استخوان و سم بین نژادهای مختلف الاغ وجود دارد. بر اساس نتایج ذکر شده متوجه الزام تهیه این پارامترها در انواع مختلف نژادهای اسب و الاغ می‌شویم (Nocera et al., 2020). همچنین، تنوع زیادی در اندازه پیکر نژادهای مختلف الاغ وجود دارد که می‌تواند باعث تفاوت‌های چشمگیری در ساختار اسکلتی و سم شود (Collins et al., 2011; El-Shafaey et al., 2017). شایع‌ترین بیماری‌های اندام حرکتی در نژادهای مختلف اسب و الاغ لمینایتیس (laminitis)، کراتوما (kratomas)، عدم تعادل اندام حرکتی (unbalanced feet)، سم اورلانگ (overlong hooves)، بیماری خط سفید (white line disease) و آبسه سولار (solar abscesses) است (Reix et al., 2019; Thiemann & Poore, 2014). الشفافی و همکاران در سال ۲۰۱۷ بیان کردند که طول بند سوم و زاویه سم به هم مرتبط هستند. نژادهایی از الاغ که بندانگشت بلندتری دارند، سم صاف‌تری دارند. نتیجه نهایی این پژوهش از اهمیت دانستن داده‌های سم در هر نژاد از الاغ برای تشخیص زودهنگام لنگش و مشکلات سم حمایت می‌کند (El-Shafaey et al., 2017). الاغ‌های مینیاتوری مدیترانه‌ای کاربردهای زیادی دارند، مانند استفاده در زمین‌های کشاورزی، حمل‌ونقل، جشنواره‌ها، به‌عنوان حیوانات خانگی و غیره.

تعداد زیادی از پژوهش‌ها برای بررسی آناتومی رادیوگرافی اندام حرکتی در اسب‌ها وجود دارد، درحالی‌که در نژادهای مختلف الاغ به گفته کالینز و همکاران، منابع کمی برای تجزیه و تحلیل مورفومتریک پارامترهای رادیوگرافی مربوط به سم و اندام حرکتی وجود دارد (Collins et al., 2011; Collins et al., 2012). تاکنون هیچ پژوهشی در مورد یافته‌های رادیوگرافی طبیعی بند سوم در الاغ مینیاتوری مدیترانه‌ای انجام نشده است. بدیهی است که نتایج این پژوهش می‌تواند توسط پژوهشگران و پزشکان برای تشخیص لنگش بند سوم مورد استفاده قرار گیرد. بر همین اساس هدف نهایی این پژوهش کمک به پیشگیری و درمان اختلالاتی همچون لنگش در الاغ مدیترانه‌ای مینیاتوری است.

مواد و روش کار

۱۰ رأس الاغ مینیاتوری سن (۲.۳±۵) (میانگین ± انحراف معیار) سال و با وزن مشابه (۹۵ ± ۱۲.۴) (میانگین ± انحراف معیار) کیلوگرم با شناسنامه و شجره‌نامه از مزرعه دانشگاه شهید باهنر انتخاب شدند. این حیوانات رژیم غذایی و برنامه تمرینی مشخص و مشابهی داشتند و تحت نظر دامپزشک نگهداری می‌شدند. سلامت این حیوانات به‌واسطه نگهداری حیوانات تحت نظر دامپزشک متخصص یک ماه قبل و بعد از انجام تحقیقات تأیید شد.

معاینه رادیوگرافی با یک دستگاه پرتابل (مدل MeX+20 10 mAmp; 80 kVp و ۰.۱۲ mA/s) برای همه الاغ‌ها انجام شد، سم‌های اندام‌های حرکتی قدامی یک هفته قبل از معاینه رادیوگرافی به‌دقت اصلاح شدند، سم‌ها در تمام اندام‌های حرکتی قدامی قبل از رادیوگرافی کاملاً تمیز شدند (Collins et al., 2011; El-Shafaey et al., 2017). برای همه رادیوگرافی‌ها، فاصله کانونی ۸۰ سانتی‌متر بود (Butler et al., 2017). دیواره پشتی سم به‌وسیله نشانگر فلزی ۵ سانتی‌متری برای تشخیص نوار تاجی و بررسی بزرگ‌نمایی مشخص گردید (Collins et al., 2011; El-Shafaey et al., 2017).

اندام حرکتی قدامی بر روی یک سطح چوبی صاف ۵ سانتی‌متری برای تصویربرداری از سم (نمای LM) قرار داده شد. شایان‌ذکر است که تمام رادیوگرافی‌ها توسط یک اپراتور ارزیابی شد. پارامترهای رادیولوژیکی، مجموعه‌ای از ۱۳ پارامتر خطی و زاویه‌ای (۷ پارامتر خطی و ۶ پارامتر

زاویه‌ای) در هر ۱۰ الاغ به دست آمد. توضیحات پارامترها در جدول ۱ آورده شده است.

دیواره سم و بافت نرم آن شامل سه ناحیه است:

الف - ضخامت کل بافت نرم در بند سوم با نمای پشتی کفدستی (dorsopalmar view) در قسمت تحتانی بند سوم (STTD).

ب - ضخامت کل بافت نرم در بند سوم با نمای پشتی کفدستی (dorsopalmar view) در قسمت میانی بند سوم (STTM).

ج - ضخامت کل بافت نرم در بند سوم با نمای پشتی کفدستی (dorsopalmar view) در قسمت فوقانی بند سوم (STTP).

داده‌های به‌دست‌آمده از نرم‌افزار SPSS (نسخه ۱۱.۵)

تجزیه و تحلیل و به‌صورت میانگین کل \pm انحراف معیار و میانگین \pm انحراف معیار چپ و راست گزارش شد.

همچنین از T-test برای مقایسه متغیرهای اندام‌های حرکتی قدامی راست و چپ استفاده شد.

نتایج

در مجموع ۲۰ اندام حرکتی قدامی چپ و راست رادیوگرافی شد. بررسی فواصل، زوایا و نسبت‌ها در جداول ۲ و ۳ نشان داده شده است. پژوهش ما دارای دو گروه خطی و زاویه ای است. گروه خطی شامل STTD، STTM، STTP، PCL و میانگین آنها به ترتیب ۹.۳۰، ۱۲.۱۹، ۱۰.۴۷، ۳۶.۱۷ و گروه زاویه ای شامل S، T، H، U، R، P و میانگین آنها به ترتیب ۵۴.۶۷، ۱.۰۸، ۷.۰۰، ۶۶.۷۱، ۵.۴۶، ۲۹.۹۱، بوده است. تفاوت معنی داری بین رقم راست و چپ بدست نیامد.

جدول ۱- تعاریف معیار های خطی و زاویه ای رادیولوژیک اندام حرکتی قدامی

تعاریف آناتومیک	پارامترها
زاویه خلفی تشکیل شده ما بین کورتکس سطح پشتی بندانگشت و سطح محل تحمل وزن سم (کف سم)	محور بند انتهایی (T-angle)
تفاوت ما بین زوایای T و S	H-angle
زاویه خلفی تشکیل شده ما بین سطح پشتی سم و سطح محل تحمل وزن سم (کف سم)	محور دیواره سم (S-angle)
زاویه خلفی تشکیل شده بین خط فرضی رد شده از میانه بند سوم و سطح محل تحمل وزن سم (کف سم)	محور میانه (U-angle)
تفاوت ما بین زاویه T و U	R-angle
زاویه تشکیل شده ما بین خطوط سطح پشتی و کفدستی در بند سوم	P-angle
فاصله بین بالاترین نقطه سطح کف سم (که توسط باریم سولفات اندازه‌گیری شده است) و نوک بند سوم (اندازه‌گیری دوقطه به موازات از یکدیگر)	CF-Founder The perpendicular distance from the horizontal line through the highest point of the sole surface which was robbed by contrast agent (Barium Sulfate) in front of the frog to the tip of the DP
فاصله بین اکستنسور پروسس و کورناری بند (اندازه‌گیری دوقطه به موازات از یکدیگر)	D-Founder
فاصله از نوک کف سمی بند سوم الی محل مفصل بند سوم به استخوان نوبکولار	طول پالمار و کورتکال بند سوم (PCL)
این نسبت به سه حالت بالایی (STTP) میانی (STTM) و انتهایی (STTD) در مقایسه با PCL به‌صورت درصد بیان می‌شود	نسبت ضخامت بند سوم به طول پالمار و کورتکال بند سوم (PCL) These ratios assessed by proper thickness of STTD, STTM, and STTP expressed as a percentage.

به اقتباس از (Nocera et al. (2020).

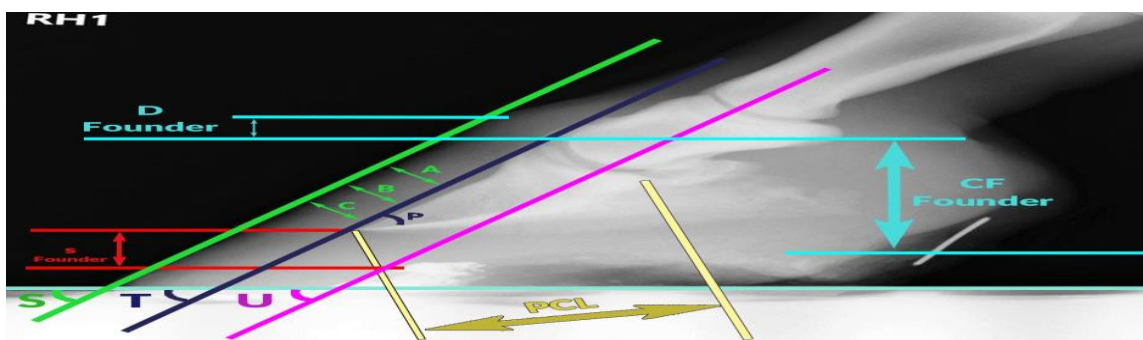
جدول ۲ - شاخص های خطی (به صورت میلی متری) و درصدی (به صورت درصدی) در بند سوم و سم به وسیله گراف لترال به صورت

میانگین دو اندام حرکتی قدامی، اندام های حرکتی چپ و راست در الاغ مدیترانه ای میناتوری

متغیر	میانگین کلی دو اندام حرکتی قدامی (انحراف)	میانگین اندام‌های حرکتی قدامی چپ و راست
STTD	۹.۳۰ (۰.۷۲)	L: ۹.۳۵ (۰.۴۶) R: ۹.۲۵ (۰.۹۸)
STTM (mm)	۱۲.۱۹ (۰.۸۷)	L: ۱۲.۱۵ (۰.۹۶) R: ۱۲.۲۳ (۰.۷۸)
STTP (mm)	۱۰.۴۷ (۰.۵۸)	L: ۱۰.۵۰ (۰.۳۹) R: ۱۰.۴۵ (۰.۷۷)
PCL (mm)	۳۶.۱۷ (۱.۲۴)	L: ۳۶.۱۸ (۰.۸۰) R: ۳۶.۱۶ (۱.۶۸)
STTD/PCL (%)	۲۵.۷۰ (۰.۶۴)	L: ۲۵.۷۰ (۰.۸۳) R: ۲۵.۵۰ (۰.۴۶)
STTM/PCL (%)	۳۳.۵۰ (۰.۶۹)	L: ۳۳.۴۰ (۰.۵۱) R: ۳۳.۷۰ (۰.۸۷)
STTP/PCL (%)	۲۸.۸۰ (۰.۹۴)	L: ۲۹.۰۰ (۰.۶۶) R: ۲۸.۶۰ (۱.۲۲)
D-Founder (mm)	۷.۵۱ (۰.۵۱)	L: ۷.۵۵ (۰.۷۷) R: ۷.۴۵ (۰.۲۵)
S-Founder (mm)	۹.۶۱ (۰.۷۳)	L: ۹.۶۰ (۰.۹۱) R: ۹.۹۳ (۰.۵۳)
CF-Founder (mm)	۲۶.۸۲ (۱.۱۳)	L: ۲۶.۹۳ (۰.۴۳) R: ۲۶.۷۱ (۱.۸۳)

جدول ۳ - شاخص های زاویه ای (به صورت درجه) در بند سوم و سم به وسیله گراف لترال به صورت میانگین دو اندام حرکتی قدامی، اندام های حرکتی چپ و راست در الاغ مدیترانه ای میناتوری

متغیر	میانگین کلی دو اندام حرکتی قدامی (انحراف)	میانگین اندام های حرکتی قدامی چپ و راست
S-angle(Degree)	۵۴.۶۷(۱.۵۶)	L:۵۴.۴۶(۱.۷۸)R:۵۴.۸۸(۱.۳۴)
T-angle(Degree)	۶۱.۰۸(۱.۴۳)	L:۶۱.۲۳(۱.۶۳)R:۶۰.۹۳(۱.۲۴)
H-angle(Degree)	۷۰.۰(۱.۰۲)	L:۷۰.۹۶(۱.۱۷)R:۶۰.۵(۰.۸۷)
U-angle(Degree)	۶۶.۷(۱.۱۹)	L:۶۶.۷۳(۰.۹۸)R:۶۶.۷۰(۱.۰۴)
R-angle(Degree)	۵۴.۶ (۱۵.۲۵)	L:۵۵.۵۰(۱.۷۳)R:۵۴.۴۳(۰.۷۷)
P-angle(Degree)	۲۹.۹۱(۰.۸۹)	L:۲۹.۹۸(۱.۰۳)R:۲۹.۸۵(۰.۷۵)



شکل ۱- شکل شماتیک برای درک بهتر مفاهیم ذکر شده در جداول شماره ۱ و ۲ در نمای جانبی میانی و از گراف های تهیه شده در مطالعه نیست.

بحث

که احتمالاً به دلیل این است که ۶۰ درصد وزن بدن بر روی این اندامهاست (Vogt, 2022). رادیوگرافی جانبی میانی در زمان شروع اولیه لنگش حاد گرفته می شود که شامل افزایش فاصله بین سطح پشتی سم و بند سوم است. رادیوگرافی جانبی میانی در زمان شروع اولیه لنگش حاد گرفته می شود که علائم حاصله شامل افزایش فاصله بین سطح پشتی سم و بند سوم است، فاصله ذکر شده در الاغ سالم باید کمتر از ۲۲ میلی متر یا کمتر از ۳۰ درصد حداقل بند سوم (از نوک بند) تا محل مفصل آن با استخوان ناویکولار باشد (Uerpmann, 1991).

شایان به ذکر است که اعداد ذکر شده با پژوهش انجام شده توسط ما مطابق داشت. طبق پژوهش کالینز و همکاران (۲۰۱۱)، ضخامت مقطع Palmarocortical length دیواره سم در یک الاغ معمولی کمتر از ۳۵ درصد است، اما به گفته لینفورد و همکاران (۱۹۹۳) این مقدار در اسب کمتر از ۳۰ درصد است. نتایج ما به ترتیب ۲۵.۶، ۳۳.۵ و ۲۸.۸ در مناطق بالا، میانی و پایین بود که با پژوهش های کالینز مطابقت داشت (Collins et al., 2011).

پژوهش ما در مورد پارامترهای زاویه ای: S، Ts و U مطابق با نوچرا (Nocera) و همکاران بود.

الاغ ظاهر آناتومیک خاصی دارد و بنابراین از نظر رادیوگرافیک متفاوت با حیوانی همچون اسب است (VOGT, 2022). رادیوگرافی بندانگشت بهترین راه حل برای بررسی بندانگشت در الاغ توسط دامپزشک در نظر گرفته می شود (Salem et al., 2017).

در این پژوهش پارامترهای رادیوگرافیک و مورفومتریکی اندام های حرکتی قدامی طبیعی در جمعیتی از الاغ های میناتوری مدیترانه ای مورد ارزیابی قرار گرفت و تفاوت این نژاد با سایر نژادهای دو گونه اسب و الاغ بررسی شد.

متغیرهای D-Founder، C-Founder و S-Founder برای اندازه گیری نشست (sinking) در لمینایتیس (Laminitis) استفاده می شود، متغیرهای C-Founder و S-Founder برای اندازه گیری دقیق تر هستند (Baxter, 1994). معیار زاویه P توسط گلشنی اندازه گیری شد. از این شاخص می توان برای تشخیص لامینیت استفاده کرد. در این پژوهش این معیار اندازه گیری شد، دلیل این اندازه گیری اهمیت زیاد این معیار بود که توسط پژوهش های قبلی به اثبات رسیده است. طبق اطلاعات به دست آمده در مطالعات قبلی بیشترین لنگش در دو اندام حرکتی قدامی رخ می دهد

در پژوهش انجام شده توسط نوچرا (Nocera) و همکاران در مورد الاغ‌های آمیاتا (Amiata) اعداد معیارهای زاویه‌ای S، T و U به ترتیب ۵۷، ۵۸ و ۶۳.۸ بود که به جز زاویه S در دو مورد یعنی T و U از الاغ مدیترانه (S:54,T:64,U:66) کمتر بود (Nocera et al., 2020). موارد این اعداد و اعدادی که کالینز در مورد الاغ ذکر کرده است (S:61,T:64,U:59) در یک محدوده مشابه با تفاوت‌های جزئی قرار دارند. (Collins et al., 2012; Collins et al., 2011). زاویه P در این پژوهش ۲۹.۹ و در پژوهش انجام شده توسط مسعودی فرد و همکاران ۳۶.۸ بود (Masoudifard et al., 2014). این تفاوت بین الاغ مدیترانه‌ای مینیاتوری با اسب آخال تکه نشان از تفاوت در پارامترهای رادیوگرافیک بند سوم اندام حرکتی قدامی میان گونه‌های اسب و الاغ است. اما بر خلاف پارامترهای زاویه‌ای ذکر شده در این مقاله، پارامتر S-Founder در الاغ مینیاتوری مدیترانه‌ای بیشتر شبیه به اسب‌های آخال تکه بود تا الاغ معمولی (Eques asinus)، اعداد این پارامتر در اسب‌های آخال تکه ۱۰.۷ است. این پارامتر در الاغ معمولی و ۷.۸ در الاغ مینیاتوری مدیترانه ۹.۶۱ بود. این مقایسه نشان از این است که هم نوع بودن حیوان به معنی یکسان و مشابه بودن اطلاعات رادیوگرافیک آن‌ها نیست و هر نژاد نیاز به بررسی جداگانه رادیوگرافیک دارد. (El-Shafaey et al., 2017; Masoudifard et al., 2014). پارامتر دیگری که در این پژوهش مورد بررسی قرار گرفت D-Founder بود که یک معیار تشخیصی برای لنگش است، عدد به‌دست‌آمده در این پژوهش ۷.۵۱ بود، اما این عدد در پژوهش‌های کالینز و مسعودی فرد به ترتیب ۶.۴ و ۶.۲ بود (Collins et al., 2011; Masoudifard et al., 2014).

هیچ یک از پارامترهای مورد بررسی در این پژوهش بین دو اندام حرکتی قدامی چپ و راست تفاوت معنی‌داری نداشت ($p < 0.04$).

همان‌طور که در پژوهش‌های ارائه شده توسط کالینز و همکاران (۲۰۱۱) و الشفائی و همکاران (۲۰۱۷) شرح داده شده است تفاوت‌های آناتومیکی و رادیولوژیکی گسترده‌ای بین اسب و الاغ وجود دارد که با اطلاعات به‌دست‌آمده وسط این پژوهش همخوانی دارد (Collins et al., 2011; El-Shafaey et al., 2017). نتیجه بعدی رادیوگرافیک اندام‌های حرکتی قدامی در انواع نژادهای الاغ با یکدیگر تفاوت دارد که این نتیجه با اطلاعات به‌دست‌آمده توسط کالینز (Collins)، نوچرا (Nocera) و واکر (Walker) همخوانی دارد. (Collins et al., 2011; Collins et al., 2012; Nocera et al., 2020; Walker et al., 1995).

از اطلاعات این مقاله می‌توان برای تشخیص و درمان لنگش در الاغ مینیاتوری مدیترانه استفاده کرد. همان‌طور که پژوهش‌های قبلی و این پژوهش نشان می‌دهد که پارامترهای اندام حرکتی قدامی بسته به نوع حیوان و نژاد آن متفاوت است، این پژوهش می‌تواند منبع خوبی برای بررسی هر نوع تغییر در بند سوم اندام حرکتی قدامی و سم این اندام در الاغ مینیاتوری مدیترانه‌ای باشد که این اطلاعات در پیشگیری و درمان الاغ مدیترانه‌ای مینیاتوری کمک‌کننده است.

قدردانی و تشکر

بدین‌وسیله از جنابان پرفسور علمی و استاد سخایی که در انجام این پژوهش به نویسنده کمک بسزایی کرده‌اند کمال قدردانی می‌شود.

تضاد منافع

نویسندگان اعلام می‌دارند که هیچ تضاد منافی در رابطه با نویسندگی و یا انتشار این مقاله ندارند.

References

- Baxter, G. M. (1994). Acute laminitis. (0749-0739 (Print)) .
- Butler, J. A., Colles, C. M., Dyson, S. J., Kold, S. E., & Poulos, P. W. (2017). *Clinical radiology of the horse*. John Wiley & Sons.
- Collins, S. N., Dyson, S. J., Murray, R. C., Burden, F., & Trawford, A. (2011). Radiological anatomy of the donkey's foot: objective characterisation of the normal and laminitic donkey foot. *Equine veterinary journal*, 43(4), 478–486.
- Collins, S. N., Dyson, S. J., Murray, R. C., Newton, J. R., Burden, F., & Trawford, A. F. (2012). Development of a quantitative multivariable radiographic method to evaluate anatomic changes associated with laminitis in the forefeet of donkeys. *American journal of veterinary research*, 73(8), 1207–1218.
- Cripps, P. J., & Eustace, R. A. (1999). Radiological measurements from the feet of normal horses with relevance to laminitis. *Equine veterinary journal*, 31(5), 427–432.
- El-Shafaey, E., Salem, M., Mosbah, E., & Zaghoul, A. (2018). Morphometric evaluation of relevant radiographic parameters of the forefeet of clinically normal donkeys (*Equus asinus*). *Journal of the Hellenic Veterinary Medical Society*, 68(3), 467–478.
- Elrashidy, M. H., Al-Iethie, A. A., Attaai, A., & El-Hawari, S. F. (2022). Radiographic morphometry of the Foot in clinically normal Donkeys (*Equus asinus*). *SVU-International Journal of Veterinary Sciences*, 5(4), 66-74.
- Linford, R. L., O'Brien, T. R., & Trout, D. R. (1993). Qualitative and morphometric radiographic findings in the distal phalanx and digital soft tissues of sound Thoroughbred racehorses. *American Journal of Veterinary Research*, 54(1), 38-51 .
- Masoudifard, M., Vajhi, A., Mansouri, S., Molazem, M., Bahonar, A., & Zehtabvar, O. (2014). Radiographic measurements of front feet of the sound Akhal-Teke horses. *Iranian Journal of Veterinary Medicine*, 8(1), 21-25.
- Mendoza, F. J., Toribio, R. E., & Perez-Ecija, A. (2018). Donkey internal medicine—part II: cardiovascular, respiratory, neurologic, urinary, ophthalmic, dermatology, and musculoskeletal disorders. *Journal of Equine Veterinary Science*, 65, 86-97 .
- Nocera, I., Aliboni, B., Puccinelli, C., Pietrini, G., Sgorbini, M., Citi, S., & Ricardi, G. (2020). Radiographic parameters of the digit in a cohort population of Amiata donkeys. *Open Veterinary Journal*, 10(4), 354-362.
- Reix, C. E., Burn, C. C., Pritchard, J. C., Barr, A. R., & Whay, H. R. (2014). The range and prevalence of clinical signs and conformation associated with lameness in working draught donkeys in Pakistan. *Equine veterinary journal*, 46(6), 771–777.
- Salem, M., El-Shafaey, E.-S., Mosbah, E., & Zaghoul, A. E. (2017). Plain and contrast radiographic evaluation of the digit in donkeys (*Equus asinus*). *Mansoura Veterinary Medical Journal*, 18(1), 51-65 .
- Thiemann, A., & Rickards, K. (2013). Donkey hoof disorders and their treatment. *In Practice*, 35(3), 134-140 .
- Thiemann, A. K., & Poore, L. A. (2019). Hoof Disorders and Farriery in the Donkey. (1558-4224 (Electronic)).
- Uerpmann, H.-P. (1991). *Equus africanus* in Arabia. *Equids in the ancient world*, 2, 12-33 .
- Vogt, C. (2022). *Equine Dentistry and Maxillofacial Surgery*, 340 .
- Walker, M., Taylor, T., Slater, M., Hood, D., Weir, V., & Elslander, J. (1995). Radiographic appearance of the feet of mammoth donkeys and the finding of subclinical laminitis. *Veterinary Radiology & Ultrasound*, 36(1), 32-37.