



Quantitative and qualitative study of the effect of pomegranate peel extract on kidney scintigraphy of healthy albino rabbits

Dehghan, A.^{1*}, Ghazizade, S.A.A.², Mostafavi, S.M.³, Amir Mahani, S.², alah Tavkoli, M.².

Received: 12.04.2023

Accepted: 25.02.2024

Abstract

Kidney failure can cause a decrease in GFR and urine levels and an increase in creatinine levels in the patient's blood. According to the previous content of pomegranate peel extract about kidney biochemical indicators, this extract increases the amount of excreted urea. It decreases blood creatinine levels and causes a slight increase in blood flow, so it is a suitable candidate for increasing kidney efficiency. There are several diagnostic imaging techniques for examining the kidney, and scans can assess the level of GFR. In this study, the effect of pomegranate peel extract injection on kidney function in 6 male albino rabbits was investigated using scanning. As a result of this study, in the scan with the radiopharmaceutical ^{99m}Tc-DTPA, the values of the mentioned parameters in the control group and the extract group were obtained as follows: In the control group, the maximum activity of the left kidney was 254 ± 13.2 and in the right kidney was 287 ± 24.3 , and in the extract group: 628 ± 37.1 in the left kidney and 513 ± 39.9 in the right kidney, also the total eGFR index in the control group: 606.4 ± 11.7 And in this index, it was 652 ± 20.1 in all extract groups, and the overall GFR index was 77 ± 3.7 in the control group and 83 ± 5.0 in the extract group. The mentioned information shows the increase of general and specific GFR as well as the maximum efficiency of the kidney. This study has confirmed the ability of pomegranate peel extract to increase the efficiency of the kidney using the mentioned indicators by scintigraphy.

Keywords: Scintigraphy, albino rabbit, kidney, pomegranate skin, pomegranate skin extract

1. Department of Radiology, Faculty of Veterinary Medicine, Kazerun Azad University, Shiraz, Iran.

2. Graduated from Faculty of Veterinary Medicine, Shahid Bahonar University of Kerman, Kerman, Iran.

3. Graduated from Faculty of Veterinary Medicine, Shahid Bahonar University of Kerman, Kerman, Iran.

*Corresponding author: aboozardehghan@yahoo.com

بررسی کمی و کیفی تأثیر عصاره پوست انار بر سینتی گرافی کلیه خرگوش سالم آلبینو

دهقان، ا.، قاضی زاده، س.ا.ع.، مصطفوی، س.م.، امیر ماهانی، س.، اله توکلی، م.،

دریافت: ۱۴۰۲/۰۱/۲۳ پذیرش: ۱۴۰۲/۱۲/۰۶

خلاصه

نارسایی‌های کلیوی می‌تواند باعث کاهش GFR و سطح ادرار و افزایش سطح کراتینین در خون بیمار شود. بر اساس مقالات انجام شده قبلی بر روی عصاره پوست انار درباره شاخص‌های بیوشیمی کلیه این عصاره باعث افزایش مقدار اوره دفعی و کاهش سطح کراتینین خون و همچنین باعث افزایش نسبی جریان خون در کلیه و بدن می‌شود در نتیجه کاندید مناسبی برای افزایش راندمان کلیوی و افزایش GFR است. تکنیک‌های تصویربرداری تشخیصی متعددی برای بررسی کلیه وجود دارد که سینتی گرافی توانایی بررسی GFR را داراست. در این مطالعه تأثیر عصاره پوست انار بر روی راندمان کلی و GFR (اختصاصی و عمومی) و سقف کارایی کلیه با استفاده از سینتی گرافی بررسی شد. جهت این بررسی دستگاه دوربین گاما اسکن و رادیوداروی $^{99m}\text{Tc-DTPA}$ استفاده شد. در نتیجه این بررسی در اسکن با رادیوداروی $^{99m}\text{Tc-DTPA}$ مقادیر پارامترهای ذکر شده در گروه کنترل و گروه عصاره به صورت زیر به دست آمد در گروه کنترل حداکثر فعالیت کلیه چپ $254 \pm 13/2$ و در کلیه راست $287 \pm 24/3$ و در گروه کنترل گروه عصاره $628 \pm 37/1$ در کلیه چپ و $513 \pm 39/9$ در کلیه راست، همچنین شاخص کل eGFR در گروه کنترل $606,4 \pm 11,7$ و در این شاخص در همه گروه‌های عصاره $652 \pm 20,1$ بود و در مجموع شاخص GFR در گروه کنترل $77 \pm 3,7$ و در گروه عصاره $83 \pm 5,0$ بود. اطلاعات ذکر شده نشان‌دهنده افزایش GFR کلی و اختصاصی و همچنین حداکثر کارایی کلیه است که این مطالعه توانایی عصاره پوست انار را در افزایش کارایی کلیه با استفاده از شاخص‌های ذکر شده توسط سینتی گرافی تأیید کرده است.

واژه‌های کلیدی: سینتی گرافی، خرگوش آلبینو، کلیه، عصاره پوست انار.

۱. گروه رادیولوژی دانشکده دامپزشکی، دانشگاه آزاد واحد کازرون، شیراز، ایران.

۲. دانش آموخته دانشکده دامپزشکی، دانشگاه شهید باهنر کرمان، کرمان، ایران.

۳. دانش آموخته دانشکده دامپزشکی، دانشگاه شهید باهنر کرمان، کرمان، ایران.

*نویسنده مسئول: aboozardehghan@yahoo.com

از دلایل رخ داد نارسایی کلیوی می‌توان به کاهش سطح فشارخون اشاره کرد، همچنین نارسایی‌های کلیوی می‌تواند در موارد حاد باعث کاهش نسبت پالایش گلومرولی (GFR) و در موارد مزمن باعث کاهش سطح ادرار و افزایش سطح کراتینین در خون بیمار شود (Akpan و Ekrikpo، ۲۰۱۵). می‌توان به راه‌های درمانی مختلفی برای جلوگیری از اختلالات کلیوی و افزایش توانایی کلیوی اشاره کرد که باعث افزایش نسبت پالایش گلومرولی (GFR) و کاهش سطح کراتینین می‌شوند از جمله این روش‌های درمانی استفاده از گیاهان دارویی همچون عصاره پوست انار بوده است. بر اساس مطالعات انجام شده قبلی بر روی عصاره پوست انار باعث افزایش مقدار اوره و کاهش مقدار کراتین شده است (Ahmed و همکاران، ۲۰۱۱) همچنین باعث افزایش نسبی جریان خون هم در جریان سیستمیک هم در جریان دیاستولیک شده است (Grabeža و همکاران، ۲۰۱۱) که نشان از توانایی احتمالی درمانی و پیشگیرانه در کلیه بوده است.

بیش از یک تکنیک برای ارزیابی کلیه استفاده می‌شود که از مؤثرترین روش‌های بررسی موارد تصویربرداری تشخیصی است که علاوه بر سونوگرافی استاندارد، توموگرافی کامپیوتری (CT) و تصویربرداری رزونانس مغناطیسی (MRI)، اسکن کلیوی نیز وجود دارد. روش‌های پزشکی هسته‌ای (scintigraphy) کلیه به‌عنوان روش‌های درون آزمایشگاهی و درون تنی (معاینه استاتیک و یا دینامیک انجام شده در کلیه و یا برای بررسی قشر کلیه) گروه‌بندی می‌شوند (Papatsoris و همکاران، ۲۰۰۷).

از این رو که سینتی گرافی دارای توانایی بالا در به‌تصویرکشیدن تصاویر زنده و فیزیولوژیکی در یک ارگانسم زنده و تهیه نمودار و محاسبه مقداری است و یک گزینه غیرتهاجمی با حساسیت بالا در تشخیص به‌حساب می‌آید می‌توان از آن به‌عنوان یک گزینه بسیار مناسب برای بررسی بهره گرفت (Balogh و همکاران، ۱۹۹۹).

سینتی گرافی کلیه از اوایل دهه پنجاه میلادی ابزار مفیدی در تشخیص و مدیریت بسیاری از تغییرات فیزیولوژیک و پاتولوژیک در کلیه به‌ویژه در اندازه‌گیری عملکرد کلیه بوده

است (Papatsoris و همکاران، ۲۰۰۷). در بررسی بسیاری از ارگان‌های بدن از جمله کلیه، استخوان، مفاصل، ریه، غدد لنفاوی، تیروئید سینتی گرافی مورد استفاده قرار می‌گیرد که در مورد کلیه در تشخیص بیماری‌هایی از جمله آپلازی و هیپوپلازی کلیه، ضربه دیدگی کلیه، هیدرونفروز، تومورهای فضاگیر، انسداد و یا تنگی مجرا و... کمک‌کننده است (Boström و همکاران، ۲۰۰۳). اطلاعات فیزیولوژیکی در مورد کلیه معمولاً نیاز به تصویربرداری پویا دارد، اگرچه برای برخی از کاربردها تصویربرداری ممکن است ساکن باشد. جریان خون کلیوی فردی را می‌توان از تصویربرداری با دوربین گامای دینامیک اندازه‌گیری کرد. اندازه‌گیری میزان فیلتراسیون گلومرولی کلیه (GFR) به طور معمول با $^{99m}\text{Tc-DTPA}$ انجام می‌شود (Peters، ۱۹۹۸). ایزوتوپ ^{99m}Tc پرکاربردترین ایزوتوپ در پزشکی هسته‌ای است که برای نشان‌دار کردن بسیاری ترکیبات شیمیایی استفاده می‌شود که دلیل این انتخاب مقدار کم‌پرتویی است که به بیمار می‌دهد (Vosough و همکاران، ۲۰۱۴). از دلایل دیگر مناسب بودن ^{99m}Tc برای بررسی کلیه فیلتر تقریباً کامل (Vosough و همکاران، ۲۰۱۴) از این سو که اثر افزایش دهندگی جریان خون و تأثیر مثبت بر توانایی کلیوی توسط عصاره پوست انار ثابت شده است (Ahmed و همکاران، ۲۰۱۱؛ Grabeža و همکاران، ۲۰۱۱). این مطالعه باهدف بررسی تأثیرات این عصاره بر روی کلیه در پارامترهای مرتبط با GFR، زمان رسیدن به پیک فعالیت و درصد پیک فعالیت پیش‌وپس از تجویز عصاره پوست انار انجام شده است.

مواد و روش کار:

حیوانات مورد بررسی در آزمایش:

چهار خرگوش نر بالغ نژاد آلبینو به وزن تقریبی ۲.۱ کیلوگرم ۷ ماهه از مرکز پژوهشی علوم پزشکی کرمان تهیه شد. که به دو گروه عصاره و گروه شاهد تقسیم شدند که هر گروه شامل دو خرگوش نر بالغ نژاد آلبینو بوده است.

تهیه عصاره پوست انار:

۵ گرم عصاره پوست انار ارگانیک را با ۳۰۰ سی سی آب مقطر به جوش رسیده ترکیب کرده و در بین ماری ۷۰ درجه قرار گرفت. ترکیب حاصل شده را توسط قیف بوختر دومرتبه صاف گردید.

آماده سازی داری $^{99m}\text{Tc-DTPA}$:

به منظور تهیه ماده رادیواکتیو ^{99m}Tc ابتدا ویالون خلأ در داخل محفظه مخصوص ژنراتور قرار گرفت. سپس به مرور ماده رادیواکتیو مولبیدین قرار داده شده در داخل ژنراتور طی زوال رادیواکتیوی دوشیده شده و به تکنسیم تبدیل گردید. تکنسیم حاصله در ویال خلأ جمع آوری شد. دوز دارویی استفاده شده با توجه مطالعات پایه ۱۰ میلی کوری جهت تزریق به هر یک از خرگوش ها در نظر گرفته شد.

اسکن کلیه ها:

برای به دست آوردن اطلاعات پایه ابتدا چهار خرگوش آلبینو برای تأیید سلامت کلیه ها بر روی هر چهار کیس توسط متخصص رادیولوژی سونوگرافی انجام شد. سونوی هر چهار خرگوش توسط یک فرد و هم زمان انجام شد.

اجرا آزمایش:

دو ساعت قبل از تزریق تکنسیم به مقدار ۵ سی سی از عصاره به دست آمده به صورت زیر جلدی به خرگوش های گروه عصاره تزریق شد، به گروه های شاهد هم ۵ سی سی نرمال سالین تزریق شد. خرگوش ها به حالت به پشت خوابیده VD بر روی میز قرار گرفتند به صورتی که حد تقریبی میانه دو کلیه در وسط مانیتور و دوربین قرار گرفت. بعد از مقیدسازی کامل خرگوش به روش شیمیایی و به صورت وریدی با ترکیب کتامین و زایلازین (در دوزهای ۱ میلی در کیلوگرم برای زایلازین و ۲۵ میلی گرم در کیلوگرم

برای کتامین) و ثابت کردن خرگوش رادیودارو از تزریق فوریید جاگولار تزریق شد و به همراه این مرحله اسکن تهیه شد. مدت زمان تهیه اسکن ۲۰ دقیقه بوده است. سیستم اطلاعات مربوط به GFR، اوج فعالیت و مقدار مشارکت هر کلیه در تخلیه را در اختیار ما قرار داد که برای هر مورد از خرگوش ها به طور جداگانه تهیه شد. اطلاعات ذکر شده به صورت جداگانه و میانگین دو گروه محاسبه شد.

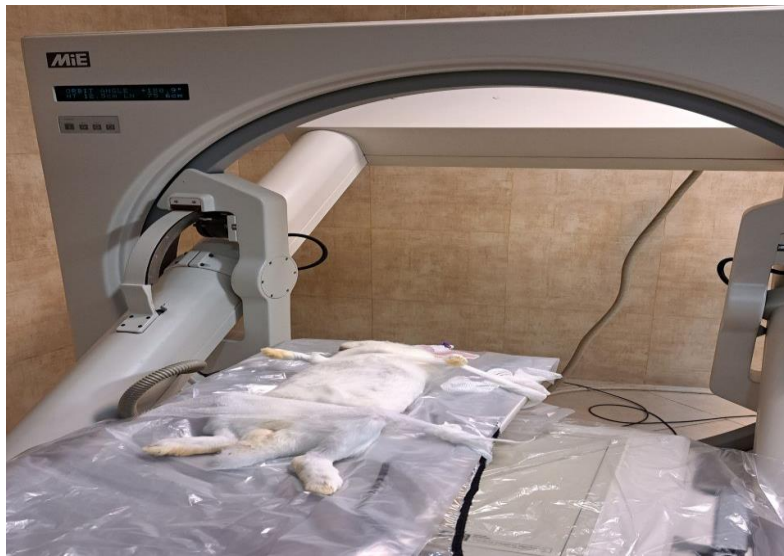تجزیه و تحلیل آماری:

در مطالعه ما برای تحلیل آماری از نرم افزار spss ورژن ۲۶ برای هر کلیه استفاده شد. در این مطالعه اختلاف معناداری ($p > 0.05$) محاسبه شد.

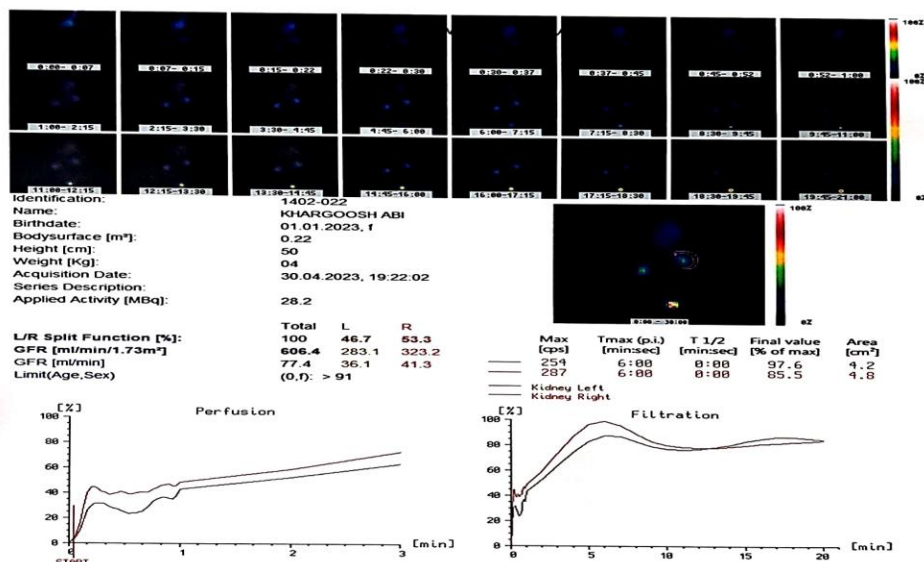
نتایج:

نتایج به دست آمده از GFR در مطالعه ی ما قبل و بعد از تزریق عصاره ی پوست انار ۷۷،۴ و ۸۳،۲ و eGFR هم در این مطالعه در گروه شاهد و گروه عصاره ۶۰۶ و ۲۶۵۲ بوده است. سطح حداکثری (به ترتیب در کلیه چپ، کلیه راست) در گروه شاهد ۲۵۸ و ۲۸۷ و در گروه عصاره ۶۲۸ و ۵۱۳ بوده است. نهاییه (area) تشخیص داده شده توسط سیستم در سینتی گرافی (به ترتیب در کلیه چپ، کلیه راست) در گروه شاهد ۴،۲ و ۴،۸ و در گروه عصاره ۸،۱ و ۹،۸ بوده است.

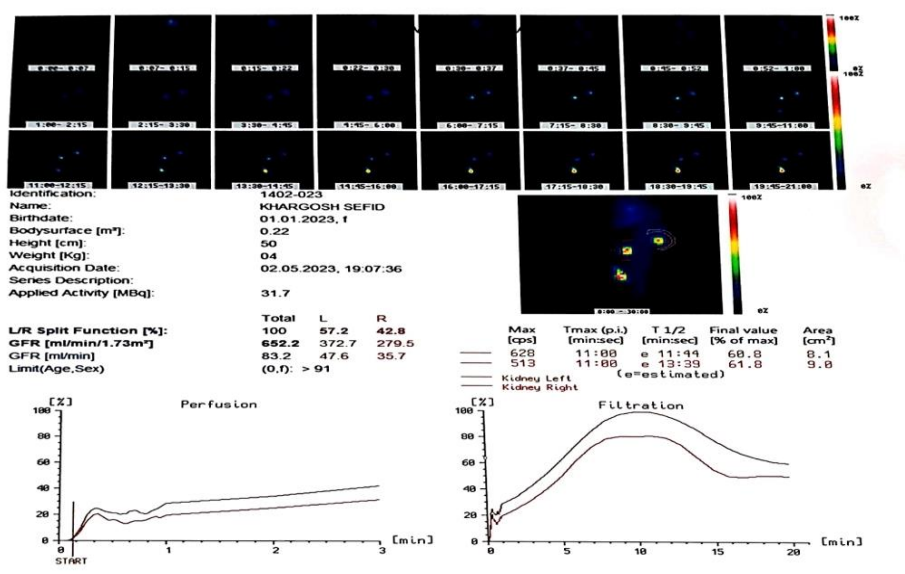
یافته های کلینیکی سینتی گرافی در گروه شاهد و گروه عصاره نشانه از سلامت کامل کلیه در هر دو گروه بوده است. سایر اطلاعات مورد به نتایج در تصویر (۲ و ۳) و جدول (۱) ذکر شده است.



تصویر ۱. دستگاه دوربین گاما اسکن و حالت گماری خرگوش بر روی آن



تصویر ۲. اسکن دینامیک در خرگوش شاهد (گروه تزریق نرمال سالین) در پایان آزمایش (تقسیم عملکردی بین دو کلیه در گروه شاهد در دو کلیه بالای ۴۰ درصد بوده است که نشان از سلامت کلیه های انتخابی است.)



تصویر ۳. اسکن دینامیک در خرگوش گروه عصاره (گروه تزریق عصاره پوست انار) در پایان آزمایش (تقسیم عملکردی بین کلیه‌ها در گروه عصاره در دو کلیه بالای ۴۰ درصد بوده است که نشان احتمالی عدم تخریب دو کلیه بواسطه استفاده از عصاره پوست انار بوده است).

جداول:

بحث:

کلیه از مهم‌ترین اندام‌های بدن در تنظیم کردن فشار اسمزی بدن و تعادل یون‌های بدن است. (McDonald و Groseil ۲۰۰۶) تکنیک تصویربرداری مناسب برای بررسی فیزیولوژیکی عضو هدف سینتی گرافی است که با بهره‌برداری از این روش می‌توان سرعت فیلتراسیون گلوبمرولی و توانایی عملکردی کلیه‌ها را محاسبه و بررسی نمود (Papatsoris و همکاران، ۲۰۰۷) که این تکنیک هم غیرتهاجمی بوده و هم از دقت عملکردی بالایی برخوردار است (Balogh و همکاران، ۱۹۹۹).

طی یک مطالعه در سال ۲۰۰۸ توسط کگلار و همکارانش احتمال وجود هیدرونفروز و انسداد در محل اتصال میزنای به لگنچه بررسی شده که نتیجه مطالعه نشان از دقت روش سینتی گرافی در تشخیص مشکلات کلیوی بود (Caglar و همکاران، ۲۰۰۸).

در سال ۲۰۰۷ فریزکی و همکارانش مدت‌زمان عبور رادیو داروی $^{99m}\text{Tc-EC}$ را در افراد دارای دیابت و افراد سالم در جهت بررسی احتمال تشخیص زودهنگام درگیری‌های کلیوی بررسی کردند که این تحقیق نشان داد که مدت‌زمان

همچنین طی مطالعه برگر و همکاران در سال ۲۰۱۷ برای بررسی خون‌رسانی و یورولوژیک کلیه سینتی گرافی گزینه بسیار مطلوبی به حساب می‌آید (Benjamens و همکاران، ۲۰۱۷)

که تحقیقات ذکر شده نشان از مناسب بودن سینتی گرافی برای بررسی تأثیرات داروهای کلیوی بوده است. داروی مورد استفاده ما در این مطالعه عصاره پوست انار بوده است و دلیل این انتخاب تعدد تحقیقات موفق درباره تأثیرات این دارو بر روی مارکرهای بیوشیمی کلیه بوده است که چند مورد در پایین ذکر می‌شود.

پاپاتسوریس و همکاران در سال ۲۰۰۷ طی تحقیقی اذعان داشتند که استفاده از عصاره پوست انار باعث افزایش سطح اوره دفعی و کاهش سطح کراتینین می‌شوند که به معنی بهتر شدن عملکرد کلیوی بوده است (Papatsoris و همکاران، ۲۰۰۷).

احمد و همکاران در سال ۲۰۱۴ در طی تحقیقی بعد از القای دیابت به موش‌های آلبینو به این نتیجه رسیدند که عصاره پوست انار اثرات بهبودبخشی در برابر عوارض کلیوی دیابتی دارد (Ahmed و همکاران، ۲۰۱۷)

طبق تحقیق انجام شده توسط رادایوسکا و همکاران در سال

Max		GFR		eGFR		Groups
L:254		Total:77.4		Total:606.4		Control group
R:287	L:36.1	R:41.3	L:283.1	R:323.2		
L:628		Total:83.2		Total:652.2		Extract group
R:513	L:47.6	R:35.7	L:372.7	R:279.5		

۲۰۲۳ عناصر موجود در عصاره پوست انار حتی توانایی کاهش آسیب و تخریب بر روی کلیه را داراست که این کاهش خود را به صورت تقلیل مارکرهای بیوشیمی تخریب کلیوی همچون KIM-1 , NGAL نشان داده است که با نتایج به دست آمده توسط احمد و همکاران مشابهت داشت

عبور دارو از کلیه افراد دچار دیابت به شکل قابل ملاحظه‌ای بالاتر است. نتیجه حاصله این است که می‌توان از سینتی گرافی به عنوان یک راه‌حل بسیار پرکاربرد برای تشخیص زودهنگام ضایعات کلیوی از جمله دیابت بهره برد (Frieske و همکاران، ۲۰۰۷)

که نشان از بالا بودن احتمال تأثیر این عصاره بر درمان کلیه دارد (Radajewska و همکاران، ۲۰۲۳)

بنابراین، انتظار می‌رود در مطالعه حاضر تزریق عصاره پوست انار باید احتمالاً باعث افزایش راندمان کلیوی و افزایش سطح eGFR و GFR شود.

عوامل متعددی بر روی سطح GFR اثرگذار هستند از جمله نوع حیوان مورد بررسی، جیره و میزان آب دریافتی توسط حیوان (Vosough و همکاران ۲۰۱۴) که در تحقیق انجام شده توسط ما همه خرگوش‌ها هم سن و هم نژاد بوده‌اند، از یک مکان (مرکز تحقیقات دانشگاه علوم پزشکی کرمان) تهیه شده‌اند، در یک مکان مشابه نگهداری شده‌اند، از یک جیره استفاده کرده‌اند و به یک میزان به آب و جیره دسترسی داشته‌اند.

متأسفانه در بررسی سینتی گرافی خرگوش به وسیله رادیوداروی $^{99m}\text{Tc-DTPA}$ به مقدار ۵ الی ۱۰ درصد با پروتئین‌های خرگوش باند می‌شود که به مقدار کمی باعث کاهش GFR می‌شود که البته از این مقدار ناچیز صرف‌نظر شده است؛ چون این مشکل احتمالاً هم در گروه شاهد و هم در گروه عصاره رخ می‌دهد (Vosough و همکاران ۲۰۱۴).

طی نتایج به دست آمده در این مطالعه می‌توان متوجه شد که عصاره پوست انار باعث افزایش راندمان‌های عملکردی کلیوی (GFR و eGFR) و ماکزیمم راندمان کلیوی و

افزایش جریان خون کلیوی) می‌شود که نشان از خاصیت تقویتی و احتمالاً خاصیت درمانی این داروی گیاهی بر روی کلیه در موارد ذکر شده است.

نتیجه‌گیری:

مطالعه حاضر نشان می‌دهد عصاره پوست انار تأثیر بسیار مثبتی بر روی کلیه سالم خرگوش دارد.

توصیه می‌شود در تحقیقات آینده تأثیرات این عصاره بر روی کلیه‌ای که درگیر دیابت و یا آسیب‌های فیزیکی بوده است به وسیله رادیوداروی $^{99m}\text{Tc-DTPA}$ و سینتی گرافی برای تأیید تأثیرات درمانی این عصاره بررسی شود.

ملاحظات اخلاقی:

در این مطالعه هیچ‌گونه نمونه انسانی مورد استفاده قرار نگرفته است و در کار با حیوانات تمامی اصول اخلاقی مدنظر قرار گرفته شده است.
تضاد منافع:

نویسنده هرگونه تضاد منافی را رد می‌کند.

Akpan, E.E. and Ekrikpo, U.E., 2015. Chronic kidney failure: Knowledge of kidney disease, perception of causes and symptomatology in Uyo, Nigeria. *Open Journal of Nephrology*, **5(3)**, pp.91-97.

Papatsoris, A.G., Chrisofos, M., Antoniou, N., Gekas, A. and Deliveliotis, C., 2007. An overview of stress urinary incontinence treatment in women. *Aging clinical and experimental research*, **19**, pp.334-340.

Moneim, A.E.A., Dkhil, M.A. and Al-Quraishy, S., 2011. Studies on the effect of pomegranate (*Punica granatum*) juice and peel on liver and kidney in adult male rats. *J Med Plants Res*, **5(20)**, pp.5083-8.

Grabež, M., Škrbić, R., Stojiljković, M.P., Rudić-Grujić, V., Paunović, M., Arsić, A., Petrović, S., Vučić, V., Mirjanić-Azarić, B., Šavikin, K. and Menković, N., 2020. Beneficial effects of pomegranate peel extract on plasma lipid profile, fatty acids levels and blood pressure in patients with diabetes mellitus type-2: A randomized, double-blind, placebo-controlled study. *Journal of Functional Foods*, **64**, p.103692.

Peters, A.M., 1998. Scintigraphic imaging of renal function. *Nephron Experimental Nephrology*, **6(5)**, pp.391-397.

Boström, I., Nyman, G., Kampa, N., Häggström, J. and Lord, P., 2003. Effects of acepromazine on renal function in anesthetized dogs. *American journal of veterinary research*, **64(5)**, pp.590-598.

Balogh, L., Andócs, G., Thuróczy, J., Nemeth, T., Lang, J., Bodó, K. and Jánoki, G.A., 1999. Veterinary Nuclear Medicine. Scintigraphical Methods-review. *Acta Veterinaria Brno*, **68(4)**, pp.231-239.

Vosough, D., Hosseini Hooshyar, S. and Moini, E., 2014. Effect of saffron (*Crocus sativus*) administration on kidney function in normal cats as determined by use of ^{99m}Tc-DTPA renal scintigraphy. *Iranian Journal of Veterinary Surgery*, **9(2)**, pp.45-50.

McDonald, M.D. and Grosell, M., 2006. Maintaining osmotic balance with an aglomerular kidney. *Comparative Biochemistry and Physiology Part A: Molecular & Integrative Physiology*, **143(4)**, pp.447-458.

Frieske, I., Surma, M.J., Rogozińska-Zawiślak, A., Szadkowska, A., Gadzicki, M., Bodalski, J. and Kuśmierk, J., 2007. Parametric clearance kidney scintigrams; diagnostic potential in diabetes. *Nuclear Medicine Review*, **10(1)**, pp.16-20.

Caglar, M., Gedik, G.K. and Karabulut, E., 2008. Differential renal function estimation by dynamic renal scintigraphy: influence of background definition and radiopharmaceutical. *Nuclear medicine communications*, **29(11)**, pp.1002-1005.

Benjamens, S., Berger, S.P., Glaudemans, A.W., Sanders, J.S.F., Pol, R.A. and Slart, R.H., 2018. Renal scintigraphy for post-transplant monitoring after kidney transplantation. *Transplantation Reviews*, **32(2)**, pp.102-109.

Ahmed, A.T., Belal, S.K. and Salem, A.G., 2014. Protective effect of pomegranate peel extract against diabetic induced renal histopathological changes in albino rats. *IOSR-JDMS*, **13(10)**, pp.94-105.

Radajewska, A., Szyller, J., Niewiadomska, J., Noszczyk-Nowak, A. and Bil-Lula, I., 2023. Research Article *Punica granatum L.* Polyphenolic Extract as an Antioxidant to Prevent Kidney Injury in Metabolic Syndrome Rats.