بررسی هیستوشیمیایی تخمدان موش صحرایی بعد از تزریق داخل صفاقی نیکوتین

بالازاده کوچه، ف.[۱*]، حسن زاده، ش.[۲]، کریمی، ح.[۳].

دریافت: ۱۳۹۸/۰۲/۱۵ پذیرش: ۱۳۹۹/۱۱/۲۸

خلاصه

نیکوتین باعث کاهش فعالیت های تولید مثلی و نیز باروری در هر دو جنس نر و ماده می شود. نیکوتین باعث کاهش تولید مثل در هر دو جنس نر و ماده می شود. عملکرد آن از طریق مهار آزاد سازی پروژسترون در فاز لوتئال صورت می گیرد. در این مطالعه اثرات سلولی نیکوتین بر تخمدان رت، با استفاده از روشهای هیستوشیمیایی بررسی گردید. در این پژوهش سه گروه رت ماده بالغ به صورت: گروه کنترل ، دز نیکوتین کم ،دز نیکوتین زیاد در نظر گرفته شدند . تزریق به صورت داخل صفاقی صورت گرفت . موشها توسط دی اکسیدکربن کشته و تخمدانها خارج و منجمد شدند. سپس ، مقاطع بافتی به ضخامت ۱۰ qm تهیه گردید. مقاطع با روش پاس ، اویل رد او، سودان بلک B رنگ آمیزی و با میکروسکوپ نوری بررسی شدند. در گروه دوز پایین ، مایع فولیکولی و فولیکولهای کیستیک علائم پاس مثبت نشان دادند . تمامی علائم مشاهده شده در گروه دوز پایین در گروه دوز بالا نیز مشاهده گردید . اما شدت تخریب فولیکولهای آترتیک در گروه با دز بالا بیشتر بود. در رنگ آمیزی اویل رداو نیز نواحی اویل رد او مثبت در قسمتهای مختلف تخمدان گروه تیمار مشاهده گردید که وجود نواحی پاس مثبت و اویل رد او دلالت بر اثر تخریبی نیکوتین و عدم مصرف منابع انرژی توسط سلول دارد. وجود نواحی گسترده پاس مثبت ، اویل – رد – او مثبت در سلولهای قسمتهای مختلف تخمدان حاکی از تخریب سلولی نیکوتین میباشد بنابراین میتوان نتیجه گرفت که نیکوتین با اثر تخریبی بر روی تخمدان می تواند منجر به ایجاد اختلالات باروری در جنس ماده شود.

واژه های کلیدی : تخمدان، نیکوتین، هیستوشیمی، رت

۱. گروه بافت شناسی مقایسه ای، دانشکده دامپزشکی، دانشگاه ارومیه، ارومیه، ایران

۲. گروه علوم پایه، دانشکده دامپزشکی، دانشگاه ارومیه، ارومیه، ایران

۳. گروه علوم پایه، دانشکده دامپزشکی، دانشگاه تبریز، تبریز، ایران

*نویسنده مسؤول: balazadeh_diba@yahoo.com

مقدمه

درحدود۵۰ تا۹۰ درصد نیکوتین که مهم ترین عامل ایجاد وابستگی به تنباکو است، طی سیگار کشیدن جذب می شود(Aydos, al et Güven. ۲۰۰۱). نیکوتین قادر است هومئوستاز سیستم های مختلف بدن مانند سیستم قلبی عروقی، آندوکرین وهمچنین سیستم تناسلی را برهم بزند(Carvalho, al et Favaro. ۲۰۰۶) مصرف نیکوتین هم در زنان وهم در مردان با ایجاد اختلالات باروری همراه است (Miceli, al et Minici. ۲۰۰۵). مطالعات در شرایط آزمایشگاهی روی سلولهای تخمدان انسانی نشان داده اند که نیکوتین می تواند با مهار رهاسازی پروژسترون عاملی برای القاء یا اختلال در فاز لوتئال شود (Mechawar, al et Saghatelyan. ۲۰۰۴). ضمن اینکه نیکوتین دارای آثار مهاری روی تولید آندروژن توسط سلول های تکای داخلی در تخمدان نیز هست(Miceli, al et Minici. ۲۰۰۵). شاید یکی از مکانیسم های اثر نیکوتین ، تغییر در چرخه سلولی یا تغییر درمیزان بروز مرگ و تکثیر سلولی باشد.

مطالعات متعدد و در عین حال متناقضی در دسترس است. اسناد به دست آمده از تحقیقات مختلف نشان می دهند دود سیگار یکی از عوامل مهم ،که با نقص باروری در افراد ماده ی بزرگسال همراه است (Hecht ۲۰۰۲). هر چند تصور می شود که دود سیگار بر باروری افراد مؤنث از طریق تغییرات به وجود آمده در عملکرد تخمدان از جمله اختلالات مربوط به تولید استروییدها و افزایش میزان ناهنجاریهای کروموزومی تخمک ها تاثیر می گذارد (Hecht ۲۰۰۲) .برای مثال بر اساس مطالعات انجام شده در محیط آزمایشگاهی روی بافتهای مختلف مانند تخمدان ، ریه، پانکراس، مغز و سلول های عصبی مغز که در هامستر، موش صحرایی و موش سوری صورت گرفته، است بهتر است از مشخص شده است که نیکوتین دارای خاصیت القای آپوپتوزاست. نیکوتین بر بسیاری از فعالیت های بیولوژیکی اثر می گذارد. در سطح جهانی نگرانی های زیادی در رابطه با قرار گرفتن انسانها در محیط شیمیایی که منجر به بروز اثرات نامطلوب بر روی سلامتی افراد و عدم باروری آنها می شود وجود دارد، اغلب این نگرانی ها به تاثیر آلودگی های محیطی بر روی جنین متمرکز است. به این علت که مواد شیمیایی سبب ایجاد نقص باروری بعد از تولد می شود (Hecht ۲۰۰۲, Flückiger, al et DelPozo. ۲۰۱۲).

هدف از مطالعه حاضر، تعیین اثرات سوء نکوتین بر رشد طبیعی و همچنین آترزی فولیکول های تخمدانی در موشهای صحرایی بالغ است، که تحت درمان با دوزهای مختلف نیکوتین در مدت یک چرخه جنسی (سه هفته) می باشند .

مواد و روش کار

مطالعه روی موشهای صحرایی ماده نژاد ویستار در محدوده ی وزنی g ۱۵۰ تا g ۲۰۰ انجام شد. حیوانات از مرکز پرورش و نگهداری حیوانات آزمایشگاهی دانشکده دامپزشکی دانشگاه ارومیه تهیه شدند. موش های صحرایی تحت درمان در قفس های مخصوص و در شرایط محیطی ثابت تحت شرایط استاندارد h ۱۲ روشنایی و h ۱۲ تاریکی، دمای °۲±°۲۵ سانتی گراد و رطوبت نسبی ۱۰٪±۵۰٪ نگهداری شدند. تمام حیوانات در شرایط تغذیه ای یکسان با ذرت، گندم، جو و پلت به نسبت های برابر تغذیه شده و امکان دسترسی آزاد به آب نیز برای تمامی آنها وجود داشت. در هر گروه از پنج موش استفاده شد. تمام آزمایشات بر اساس موازین اخلاقی رفتار با حیوانات در دانشکده دامپزشکی دانشگاه ارومیه انجام شد. داروهای مورد استفاده در این تحقیق نیکوتین Nicotine بود که از شرکت Sigma-Aldrich ساخت کشور آمریکا، با نام (N3876 SIGMA) خریداری گردید.

متعاقب یک هفته سازگاری با شرایط محیط و پس از توزین، موش های صحرایی به صورت تصادفی به ۳ گروه ۵ سری به شکل زیر تقسیم شدند:

گروه کنترل : حیوانات این گروه به عنوان شاهد در نظر گرفته شده و روزانه mg ۲ به ازای هر bw/Kg به صورت خوراکی سرم فیزیولوژی و mg 1 به ازای هر bw/Kg آب مقطراستریل به صورت تزریق داخل صفاقی به مدت ۲۱ روز دریافت کردند.

گروه آزمایشی ۱(نیکوتین با دز کم): حیوانات این گروه نیکوتین را به میزان kg/mg ۲/۰ به صورت تزریق داخل صفاقی به مدت ۲۱ روز دریافت کردند.

گروه آزمایشی ۲ (نیکوتین با دز بالا) : حیوانات این گروه نیکوتین را به میزان kg/mg ۴/۰ به صورت تزریق داخل صفاقی به مدت ۲۱ روز دریافت کردند.

پس از سپری شدن۲۱ روز تمام، اقدام به آسان کشی موش ها با رعایت کلیه حقوق کار با حیوانات آزمایشگاهی در دانشکده دامپزشکی دانشگاه ارومیه شد. و بلافاصله تخمدان ها به طور کامل خارج شدند. نمونه های تهیه شده بلافاصله در داخل لوله های اپندورف قرار داده شده و در فریزر، جهت مطالعات هیستوشیمی منجمد شدند. کلیه نمونه ها با روش های پاس، اویل- رد- او و سودان بلاک- B رنگ آمیزی شدند. نمونه های مورد استفاده جهت رنگ آمیزی پاس در فرمالین ۱۰٪ به مدت یک هفته فیکس شدند. سپس توسط روش های معمول بافت شناسی عمل آوری شده و بلوک های پارافینی تهیه گردید. بعد از تهیه برش های با ضخامت µm ۷، به منظور مطالعه کربوهیدرات ها با روش پاس

رنگ آمیزی شدند.

به منظور مطالعه چربی ها در بافت تخمدان ، از نمونه ها برش های انجمادی توسط دستگاه کرایواستات تهیه، سپس برش ها با استفاده از دو روش سودان بلک- B و اویل – رد- او رنگ آمیزی شدند. روش های رنگ آمیزی سودان بلک- B و اویل- رد- او جهت مشخص نمودن ذخایر اگزوژن و اندوژن بسیاری از چربی ها نظیر فسفولیپید ها، چربی های خنثی و استرول ها مورد استفاده قرار گرفته و به ترتیب چربی ها را با رنگ های سیاه و قرمز مشخص می نمایند.

نتایج

مطالعاتی که بر روی بافت تخمدان به واسطه رنگ آمیزی پریودیک اسید شیف (PAS) به منظور شناسایی کربوهیدرات ها صورت گرفت نشان داد که در گروه کنترل مناطق پاس مثبت در لایه ی بازال سلول های گرانولوزا در مایع فولیکولی و در استرومای تخمدان دیده شد. سلول های گرانولوزای فولیکولهای سالم پاس منفی بودند. اما رگه های نازکی از نقاط پاس مثبت در توده ی کومولوسی یک فولیکول گراف مشاهده گردید. پرده ی شفاف اووسیت پاس مثبت بود. اووپلاسم نیز نقاط پاس مثبت نشان داد. همچنین تعدادی سلول های درشت با سیتوپلاسم شدیداً پاس مثبت در بافت بینابینی مشاهده شدند. در بعضی از نقاط تخمدان، مایع ناشی از ادم مشاهده شد که به طور متوسط به رنگ پاس واکنش مثبت نشان دادند.در اجسام زرد بافت بینابینی سلولهای لوتئال دارای مواد پاس مثبت بود. فولیکولهای مقدماتی علایم واکنش با رنگ پاس را نشان ندادند. در گروهی که دوز نیکوتین پایین(kg/mg ۲/۰) را دریافت کرده بودند، نیز مایع فولیکولی به همراه رشته های همبندی بافت بینابینی و همچنین دیواره ی عروق خونی و بقایای سلول های گرانولوزا مربوط به فولیکولهای آترتیک علایم پاس مثبت نشان دادند. در فولیکولهای بزرگ آترتیک رشته های ظریف پاس مثبت در بین سلول های گرانولوزا در حال تحلیل مشاهده شدند. هجوم بافت همبند به لایه ی سلول های گرانولوزا است(تصویر۱).

در قسمت مرکزی بعضی از اجسام زرد ماده ی یکنواختی مشاهده شد که پاس مثبت بود. با پیشرفت آترزی در فولیکولهای بزرگ، شدت رنگ پاس تضعیف می شد، به طوریکه در یکی از تخمدانهای مربوط به گروه درمان شده بادوز پایین نیکوتین در بافت استرومایی تخمدان، انبوهی از سلول های درشت پاس مثبت دیده شدند. تعدادی فولیکولهای در حال تحلیل و همچنین فولیکولهای کیستیک دیده شدند که مایع فولیکولی آنها علایم پاس مثبت را نشان می دادند. در فولیکولهای اولیه با تعداد لایه های محدود از سلول های گرانولوزا، آنتروم زودرس ایجاد شده که در آنها، مواد پاس مثبت مشاهده شدند. اووسیت موجود در این فولیکولها دارای سیتوپلاسم پاس مثبت بود، در حالیکه در فولیکولهای مقدماتی سالم اووپلاسم دارای واکنش پاس با شدت ضعیف تر بود. با این وجود، چنین فولیکولهای دچار روند آترزی شده، دارای سیتوپلاسمی با واکنش پاس مثبت قوی دیده شدند. در گروه هایی که نیکوتین با دوز پایین دریافت کرده بودند، وضعیت ادم در بافت تخمدان آنها افزایش یافته بود. در گروه دوز نیکوتین بالا(kg/mg 4/.) تمامی علایم ذکر شده در مورد گروه دوز نیکوتین پایین دیده شدند. اما شدت تخریب فولیکولهای آترتیک در این گروه بیشتر بود. سلول های بینابینی با خاصیت پاس مثبت قوی، در این نمونه ها دیده شدند و وضعیت ادم نیز در این گروه دیده شد. در حفره ی فولیکول های بزرگ آترتیک، سلول های درشت با سیتوپلاسم پاس مثبت مشاهده شدند.(تصویر۲).

به طور کلی، در گروه کنترل، ساختارها طبیعی بوده و فولیکولهای سالم وآترتیک به صورت متعارف دیده شدند. در ساختارهایی مانند زوناپلوسیدای اووسیت و مایع فولیکولی واکنش پاس مثبت مشاهده گردید. در تخمدانهایِ تحت تاثیر نیکوتین با دوز بالا، علایم آترزی در فولیکولهادر مقایسه با گروه نیکوتین با دوز پایین، شدیدتر بوده و مشخصه ی این نوع تخمدان وجود ماکروفاژهایی با سیتوپلاسم پاس مثبت بود. همچنین در حیواناتی که تحت تاثیر نیکوتین با دوز بالا قرار گرفته بودند در فولیکولهای تخمدانی آترتیک حالت هیپرتکوز بیشتر دیده شد. (تصویر۳،۴).

مطالعات هیستوشیمی به منظور بررسی چربی ها در بافت تخمدان توسط رنگ آمیزی های سودان بلاک- B و اویل- رد- او آشکار ساخت که در گروه کنترل (تصویر A-۵ و- ۵ B) در بافت بینابینی تخمدان سلولهای اویل- رد- او مثبت فراوانی وجود دارند که این سلول ها همان سلول های بینابینی تخمدانی می باشند. در فولیکولهای در حال رشد مناطق اویل- رد- او مثبت مربوط به لایه ی تک داخلی بودند.

در فولیکولهای سالم سلولهای گرانولوزا اویل-رد-او منفی بودند اما در فولیکولهای آترتیک مناطق اویل-رد-او مثبت هم در لایه ی تک و هم در سلول های گرانولوزا دیده شدند(تصویر ۶،۷،۸). اجسام زرد اویل-رد-او مثبت بودند. در هر دو گروه دریافت کننده نیکوتین، واکنش اویل-رد-او به خصوص در فولیکولهای آترتیک خیلی شدیدتر بود (تصویر ۷،۸). موارد ذکر شده در مورد رنگ آمیزی نمونه ها با اویل-رد-او توسط رنگ آمیزی سودان بلک نیز تایید شدند(تصویر ۷،۸).

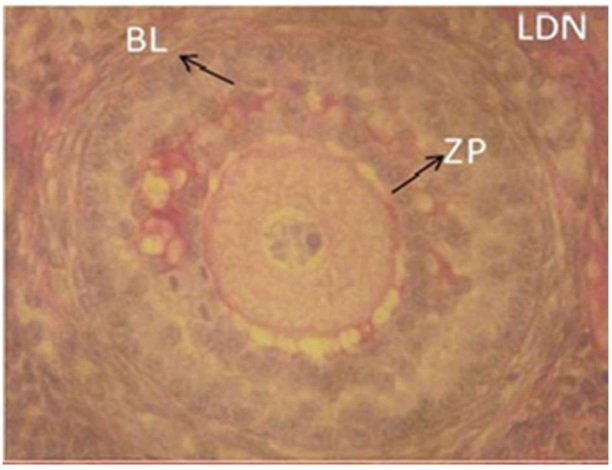

تصویر ۱- فولیکول ثانویه در حال آترزی با پرده ی شفاف وتیغه پایه پاس مثبت در گروه نیکوتین با دوز پایین(بزرگنمایی ۴۰۰×).

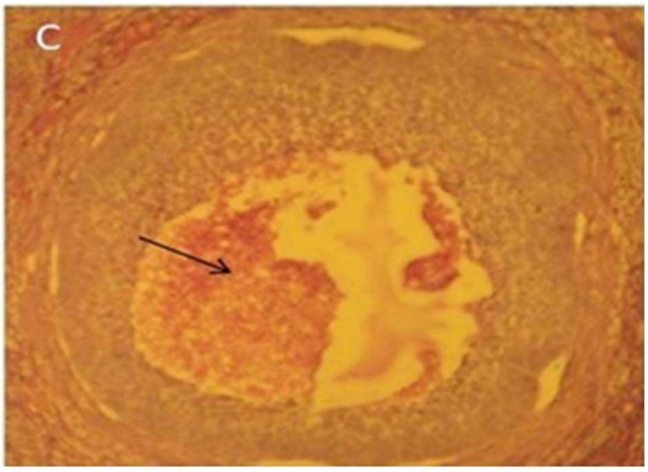

تصویر ۲- فولیکول ثالث در حال تحلیل و آترزی، رأس پیکان مایع فولیکولی پاس مثبت را نشان می دهد (بزرگنمایی۴۰۰ ×).

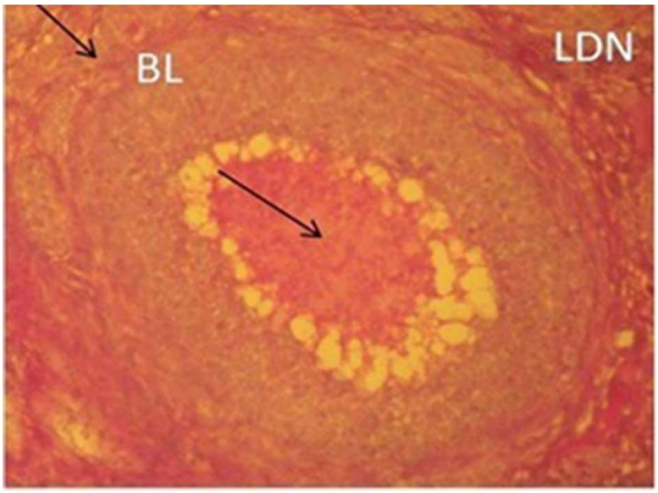

تصویر ۳- فولیکول ثالث در حال تحلیل و آترزی مایع فولیکولی(رأس پیکان) و تیغه پایه (BL) واکنش پاس مثبت در گروه دوز نیکوتین پایین نشان می دهند. (بزرگنمایی ۲۰۰×).

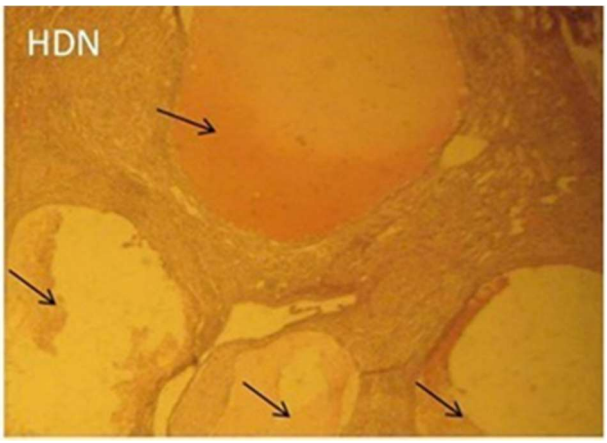

تصویر ۴- فولیکولهای آترتیک و کیستیک با مایع فولیکولی (رأس پیکان ها) واکنش پاس مثبت در گروه دوز نیکوتین بالا نشان می دهند. (بزرگنمایی ۲۰۰×).

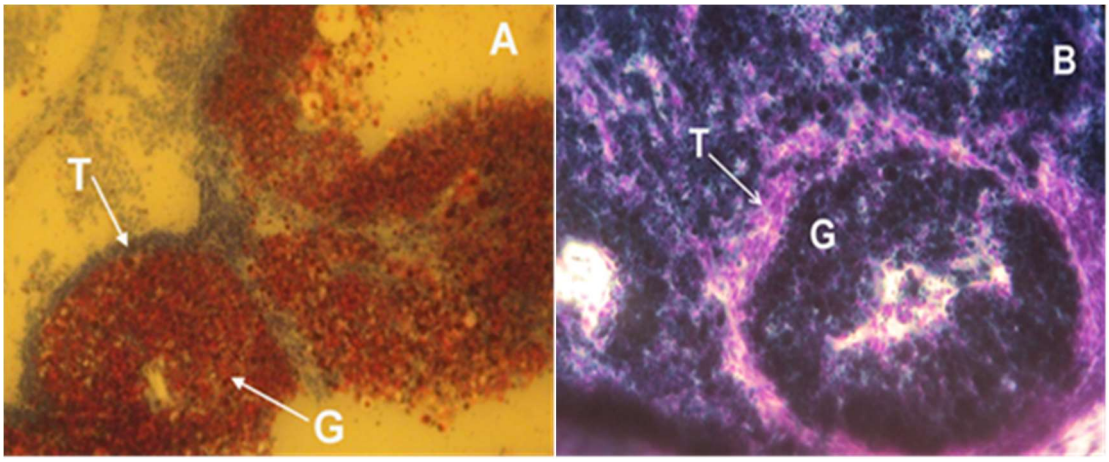

تصویر ۵- A: فولیکول ثانویه ی آترتیک را با رنگ آمیزی اویل-رد-او نشان می داهد. G، سلول های لایه گرانولوزایی که اویل-رد-او مثبت هستند.T، لایه تکی که رنگ اویل-رد-او به خود نگرفته است. تصویر B: فولیکول ثانویه آترتیک را با رنگ آمیزی سودان بلک نشان می دهد. G، سلول های گرانولوزایی با سودان بلک مثبت که تأیید رنگ آمیزی شکل قبلی است. ، لایه تکی که سودان بلک منفی است.(بزرگنمایی ۲۰۰×).

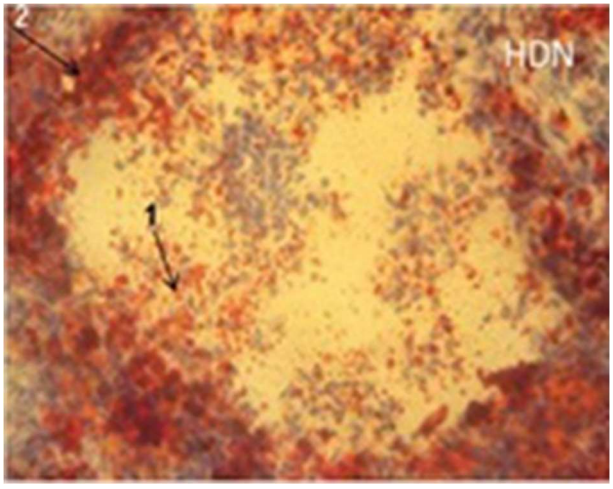

تصویر ۶- مایع فولیکولی در فولیکول گراف آترتیک (رأس پیکان شماره ۱) ولایه ی تکی(رأس پیکان شماره۲) واکنش Oil- Red- O مثبت را در گروه نیکوتین با دوز بالا نشان می دهند(بزرگنمایی ۴۰۰×).

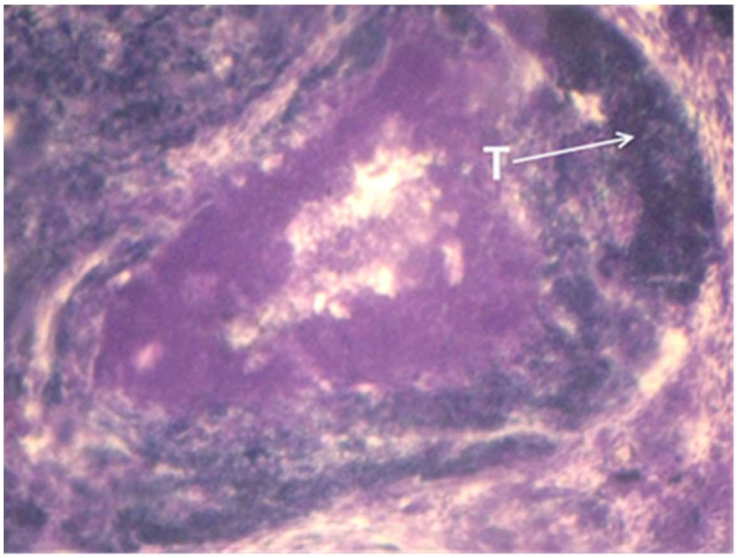

تصویر ۷- فولیکول آترتیک با رنگ آمیزی سودان بلک را نشان می دهد. T، لایه تکی که رنگ سودان بلک را به خود گرفته است. (بزرگنمایی ۲۰۰×).

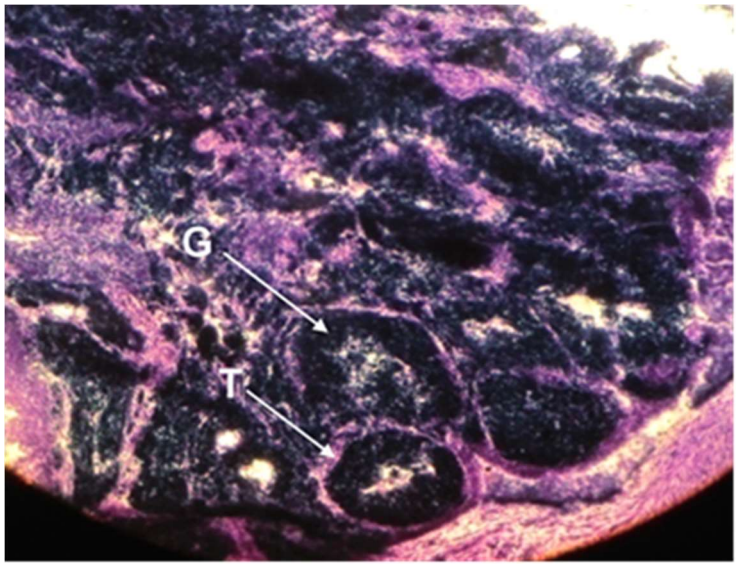

تصویر ۸- فولیکولهای در حال تحلیل و آترزی را با رنگ امیزی سودان بلک نشان می دهد. G،سلول های گرانولوزایی که سودان بلک مثبت هستند.T،لایه تکی که سودان بلک منفی است. (بزرگنمایی ۲۰۰×).

بحث

نیکوتین، یک آلکالوئید دارویی فعال و ماده ی اعتیاد آور دود سیگار است و اثرات آن بر روی سیستم تناسلی و باروری بارها مورد مطالعه قرار گرفته است (Aydos ,Güven et al. ۲۰۰۱, Carvalho ,Favaro et al. ۲۰۰۶). برای مثال نیکوتین با افزایش ترشح کاتکول آمین ها باعث ایسکمی در گنادها می شود . در مطالعه ی حاضر تغییرات هیستوشیمیایی تخمدان موش صحرایی در پی تزریق ۲/۰ kg/mg و ۴/۰ kg/mg مورد بررسی قرار گرفت. مطالعاتی که در گذشته بر روی تخمدان صورت گرفته، نشان می دهد که سیگنالهای پاراکرین و لایه های زیرین موجود ما بین سلول های گرانولوزا و سلول های تک فولیکولی در تکثیر و تمایز رشد فولیکولی نقش دارند و این سیگنالها در نهایت منجر به تخمک گذاری می شوند. سلول های لایه تک، آندروژن را به عنوان هورمونی برای تبدیل آن به استروژن توسط سلول های آروماتاز که به صورت موضعی در میان سلول های گرانولوزا پراکنده شده اند عرضه می کنند و در نهایت، عوامل رشد برای افزایش رشد فولیکولی با استروژن همکاری می کنند. در مقابل استروژن

و سایر عوامل رشد که به وسیله ی سلول های گرانولوزا ترشح شده، به سلول های تک برمی گردند. این عوامل با فعالیت های رشدی فولیکول ها هماهنگ بوده و باعث ایجاد شبکه منظمی می شود که سبب به وجود آمدن یک محیط درون فولیکولی ضروری برای رشد فولیکول و تخمک گذاری خواهد شد. در حقیقت غلظت استرادیول در مایع فولیکولی شاخص معتبری از فولیکولهای غالبِ قابل دسترس می باشد. استروئیدها به عنوان مولکولهای تنظیم کننده فعالیت فولیکولی به خوبی عمل کرده و اندازه ی کوچک و ماهیت چربی دوستی آنها رسانای خوبی برای انتشار آزاد آنها ما بین سلول ها است (Ojeda and Kovacs ۲۰۱۱). نیکوتین در فعالیت های مربوط به معالجه ی CNS و عمل غدد جنسی و اندام های مربوط به آن دخالت می کند. CNS بر روی هیپوتالاموس اثر کرده و مانع آزادسازی هورمون رهاکننده گنادوتروپین می شود. نیکوتین و کوتینین به راحتی وارد بافت تخمدانی گشته و سبب آسیب DNA می شود. یکی از علل ازدیاد فولیکولهای آترتیک، تحلیل سلول های گرانولوزا بوده و مشخص شده است که عدم حضور آنتروم در موشهایی که تحت آزمایش نیکوتین قرار گرفته اند به عرضه ی نامناسب FSH غده ی هیپوفیز مربوط می باشد. نیکوتین به احتمال زیاد منجر به عدم رهاسازی گنادوتروپین ها و در نتیجه عدم تخمک گذاری می شود که این امر با کاهش اندازه جسم زرد آشکار می شود (Young, al et Baird. ۱۹۹۲). از طرفی، مطالعه ای که بر روی موش های صحرایی ماده صورت گرفته، نشان داده است که سطح سرمی نیکوتین و کوتینین با مصرف سیگار افزایش یافته و توانسته است بر فرآیند فولیکوژنز اثر کرده و با تکامل تخمک و رسیدن آن تداخل ایجاد کند (Zenzes, al et Reed. ۱۹۹۸). همچنین مشخص شده است که از علل دیگر آسیب رسانی نیکوتین به دستگاه تناسلی ایجاد گونه های واکنش پذیر اکسیژن (ROS[1]) است. مطالعات حاکی از افزایش ROS، MDA[2] و پراکسیداسیون لیپیدی در پی مصرف نیکوتین در بافت تخمدان است. همچنین کوتینین به عنوان یکی از متابولیت های نیکوتین، رادیکال آزاد و ROS در بافت کبد، بیضه و تخمدان می گردد. ROS به نوبه ی خود سبب القای استرس اکسیداتیو و فعال سازی روند پراکسیداسیون لیپیدی می شود که در نهایت منجر به آسیب سلولی می گردد (Voorhis Van, al et Dawson. ۱۹۹۶). تحقیقات نشان می دهند که گلیکوژن یکی از مهم ترین منابع انرژی برای فعالیت های تولید مثلی جنس ماده است، که به چرخه ی ورتاکی وابسته می باشد (Gregoire, al et Ramsey. ۱۹۶۷) .کاهش سطح گلیکوژن در تخمدان موشهایی که از نیکوتین استفاده می کنند، به احتمال زیاد به پایین بودن تولید استروئید مربوط است که به قابلیت در دسترس بودن غدد جنسی(تخمدان)، از غده ی هیپوفیز نسبت داده می شود(Holloway, al et Lim. ۲۰۰۵). چرخه ی استروس با ترشح و رهاسازی تولید استروژن و پروژسترون و کنترل آن به وسیله ی غدد جنسی،از غده ی هیپوفیز تنظیم می شود. چنین به نظر می رسد که سم نیکوتین اختلال خود را از طریق وارد نمودن آسیب در سلول های گرانولوزا فولیکولهای آترتیک و نیز سلول های با قدرت تقسیم میتوز بالا، ایجاد می کند(Holloway, al et Lim. ۲۰۰۵). نتایج این بررسی نشان داد که در فولیکولهای گراف در حال آترزی، بین سلول های گرانولوزا و نیز در بافت بینابینی، انبوهی از سلول های با سیتوپلاسم پاس مثبت دیده می شوند، به نظر می رسد که این سلول ها در واقع، ماکروفاژهای موجود در لایه ی گرانولوزا بودند که ترکیبات گلیکوپروتئینی حاصل از تخریب بافتی تحت تأثیر نیکوتین را فاگوسیته کرده و وارد سیتوپلاسم خود نموده اند. بررسی های هیستوشیمیایی این مطالعه آشکار ساخت که در رنگ آمیزی پاس، ایجاد واکنش پاس مثبت در اثر اختلال در متابولیسم و انتقال گلیکوژن در سلول های گرانولوزا بوده و تجمع درون مایع فولیکولیِ مربوط به فولیکولهای آترتیک، در بافت تخمدان موش های صحرایی تحت درمان با سم نیکوتینی به خوبی قابل مشاهده است. این تجمع ممکن است به دلیل عدم تداوم تقسیم میوز در اوسیت ها باشد که این خود می تواند ناشی از اختلال در فعالیت معمولی و نرمال سلول های گرانولوزا منجر شود. حاصل این اختلال، اشکال در ترشح گنادوتروپین ها و در نتیجه جلوگیری از ادامه تقسیم اوسیت است. وجود واکنش پاس مثبت در مایع فولیکولی و سلول های فولیکولی نشان دهنده تجمع گلیکوژن و نیز تجمع ترکیبات گلیکوپروتئینی است. این تجمع به علت عدم مصرف منابع گلیکوژن توسط سلول به دلیل آسیب سلولی تحت تأثیر نیکوتین و نیز تخریب ساختاری سلول و تجمع گلیکوپروتئین های ساختمانی می باشد(Holloway, al et Lim. ۲۰۰۵).

علاوه بر این، گزارشات مختلفی وجود دارند که نشان می دهند، لیپید ها نقش تعیین کننده ای در فرآیند فولیکوژنز داشته و همگام با پیشرفت فولیکوژنز، افزایش منظم و تدریجی چربی های داخل سلول های گرانولوزا به سمت مرکز این فولیکولها مشاهده می گردد (Jang, Shin al et. ۲۰۰۲، Mechawar, Saghatelyan al et. ۲۰۰۴).همچنین به نظر می رسد که چربی های موجود در سلول های گرانولوزا به عنوان یک منبع مهم در فرایند فولیکوژنز مورد استفاده قرار می گیرند. بر این اساس، اختلال در روند فولیکوژنز همواره با تجمع لیپید ها در سیتوپلاسم سلول های گرانولوزا با

1.Reactive Oxygen Species

2..Malondialdehyde

پیشرفت آترزی در لایه ی تک فولیکولهای آترتیک همراه خواهد بود(Sanders, Cuneo et al. ۲۰۰۲, Mahmoud, El-Sawy et al. ۲۰۱۱). تجمع بالای کلسترول در تخمدان موشهایی که از نیکوتین استفاده می کنند، ممکن است به پایین بودن تولید استروئید نیز نسبت داده شود که به قابلیت در دسترس بودن غدد جنسی غده ی هیپوفیز وابسته می باشد(Van Voorhis, Dawson et al. 1996, Rovai, Maremmani et al. 2014). نتایج حاصل از مطالعات هیستوشیمیایی این تحقیق به منظور بررسی وجود چربی ها در بافت تخمدان توسط رنگ آمیزی های اویل- رد- او و تأیید آن با سودان بلک- B آشکار ساخت که در گروه کنترل در مناطق بافت بینابینی تخمدان سلول های اویل- رد— او مثبت فراوانی وجود داشته که این سلول ها همان سلولهای بینابینی تخمدانی بودند. در فولیکولهای در حال رشد مناطق اویل-رد-او مثبت در لایه ی تک داخلی مشاهده گردیدند. فولیکولهای گرانولوزا اویل- رد— او منفی بودند، اما در فولیکولهای آترتیک مناطق اویل- رد— او مثبت در لایه ی تک و همچنین در سلول های گرانولوزا دیده شدند. در هر دو گروه دریافت کننده نیکوتین، واکنش اویل- رد— او به خصوص در فولیکولهای در حال آترتیک خیلی شدیدتر بود. موارد ذکر شده در رنگ آمیزی نمونه ها با اویل- رد— او به وسیله ی رنگ آمیزی سودان بلک تایید شدند. وجود نواحی اویل — رد- او مثبت در قسمت های مختلف تخمدان و فولیکول های تخمدانی موش صحرایی دریافت کننده نیکوتین نشان از ایجاد ضایعات سلولی در پی تزریق نیکوتین می باشد. بدین معنی که، تزریق نیکوتین باعث شده است که سلول ها دچار ضایعه شده و دژنره شوند، در نتیجه دیگر نتوانند از منابع چربی داخل یا خارج سلولی به نحو مقتضی استفاده نمایند و در نهایت چربی ها در داخل یا خارج سلول تجمع یابند.

نتیجه گیری

به طور کلی از نتایج حاصل از تحقیق حاضر دریافت می شود که مصرف نیکوتین می تواند باعث ایجاد ضایعات سلولی در تخمدان های موش صحرایی شود. این ضایعات باعث جلوگیری از فعالیت معمولی و نرمال سلول های نواحی مختلف تخمدان از جمله سلول های لایه گرانولوزا، سلول های تک و سلول های بافت بینابینی شده و در نهایت منجر به عدم مصرف منابع انرژی مربوطه می شود. بنابراین می توان گفت فعالیت معمولی بافت های مختلف موجود در تخمدان به دنبال مصرف نیکوتین دچار اختلال شده و درنتیجه فعالیت تولید مثلی تخمدان تحت تأثیر قرار می گیرد. بدین ترتیب نیکوتین می تواند با اثر بر روی سلول های بافت تخمدانی باعث ایجاد اختلال در باروری موش صحرایی شود.

تشکر و قدردانی

این مقاله برگرفته از پایان نامه دوره کارشناسی ارشد بافت شناسی دامپزشکی مصوب دانشگاه ارومیه است. نویسندگان مقاله از گروه علوم پایه بخش بافت شناسی دامپزشکی دانشگاه ارومیه به خصوص از رئیس بخش آزمایشگاه بافت شناسی تشکر و قدردانی می نمایند.



Journal of Veterinary Laboratory Research 12 (2020-21) 195-205

Histochemical study of rat ovaries after nicotine intraperitoneal injection

Received: 05.05.2019 Accepted: 16.02.2021

Balazadeh koucheh, F.[1*], Hasanzadeh, Sh.[2], Karimi, H[3].

Abstract

Effect of nicotine on male and female mammal fertility capability. Nicotine decrease reproduction and cause infertility in each sex. It causes disorder in luteal phase by inhibition of release progesterone. In present study cellular effects of nicotine were studied on rat ovary by histochemichal methods.

Fifteen rats were selected as three groups which each group contained five animals. Control group, once treatment samples received low dose nicotine (0.2 Mg/Kg) daily and second treatment samples received high dose nicotine (0.4 Mg/Kg) daily during twenty one days. injection was given intraperitoneally. rats were killed by carbon dioxide and ovaries were removed and frozen, and then were sectioned by cry microtome with thickness 10 µm were prepared. stained by Oil-Red-O, Sudan Black B and PAS method. And were examined by light microscope. Results appeared that, in low dose group follicular fluid, some of the growing follicles, and cystic follicles were PAS positive. All of the positive effects were observed in high dose group too but accuracy of follicle degeneracies was more in this group. Obtained results appeared many Oil-Red-O positive areas in treated ovaries that it guidance cell degeneration and unused cell energy source. Many distributed Oil-Red-o and PAS Positive area in treated group appeared that nicotine cause cellular degeneration. Therefore degenerative effects of nicotine on ovary can be cause infertility in female animals.

Key words:Ovary, Nicotine, Histochemistry, Rat

1. PhD of comparative Histology, Faculty Of Veterinary Medicine, University Of Urmia, Urmia, Iran.

2.. Professor, Department Of Basic Science, Faculty Of Veterinary Medicine, University Of Urmia, Urmia, Iran.

3. Associate Professor, Department Of Basic Science, Faculty Of Veterinary Medicine, University Of Tabriz, Tabriz, Iran.

*Corresponding author: **balazadeh_diba@yahoo.com**

منابع

Aydos, K., M. Güven, B. Can and A. Ergün (2001). "Nicotine toxicity to the ultrastructure of the testis in rats." BJU international **88(6)**: 622-626.

Carvalho, C., W. Favaro, C. Padovani and V. Cagnon (2006). "Morphometric and ultrastructure features of the ventral prostate of rats (Rattus norvegicus) submitted to long-term nicotine treatment." Andrologia **38(4)**: 142-151.

Flückiger, E., E. DelPozo and K. v. Werder (2012). "Prolactin: Physiology, pharmacology and clinical findings."

Gregoire, A., H. Ramsey and A. Adams (1967). "The effect of various doses of oestradiol 17-β on glycogen deposition in the rat uterus, cervix and vagina." Reproduction **14(2)**: 231-234.

Hecht, S. S. (2002). "Cigarette smoking and lung cancer: chemical mechanisms and approaches to prevention." The lancet oncology **3(8)**: 461-469.

Holloway, A., G. Lim, J. Petrik, W. Foster, K. Morrison and H. Gerstein (2005). "Fetal and neonatal exposure to nicotine in Wistar rats results in increased beta cell apoptosis at birth and postnatal endocrine and metabolic changes associated with type 2 diabetes." Diabetologia **48(12)**: 2661-2666.

Jang, M.-H., M.-C. Shin, S.-B. Jung, T.-H. Lee, G.-H. Bahn, Y. K. Kwon, E.-H. Kim and C.-J. Kim (2002). "Alcohol and nicotine reduce cell proliferation and enhance apoptosis in dentate gyrus." Neuroreport **13(12)**: 1509-1513.

Kovacs, W. J. and S. R. Ojeda (2011). Textbook of endocrine physiology, OUP USA.

Mahmoud, N., A. El-Sawy and I. El-Ashmawy (2011). "Effects of ceftriaxone on reproductive and biochemical aspects of male rats." Alexandria Journal of Veterinary Sciences **33(1)**: 43-50.

Mechawar, N., A. Saghatelyan, R. Grailhe, L. Scoriels, G. Gheusi, M.-M. Gabellec, P.-M. Lledo and J.-P. Changeux (2004). "Nicotinic receptors regulate the survival of newborn neurons in the adult olfactory bulb." Proceedings of the National Academy of Sciences **101(26)**: 9822-9826.

Miceli, F., F. Minici, A. Tropea, S. Catino, M. Orlando, G. Lamanna, F. Sagnella, F. Tiberi, A. Bompiani and S. Mancuso (2005). "Effects of nicotine on human luteal cells in vitro: a possible role on reproductive outcome for smoking women." Biology of reproduction **72(3)**: 628-632.

Rovai, L., A. G. I. Maremmani, S. Bacciardi, F. Rugani, E. Massimetti, D. Gazzarrini, M. Pacini, L. Dell'Osso and I. Maremmani (2014). "The role of the opioid system in Eating Disorders. Perspectives for new treatment strategies." Heroin Addiction and Related Clinical Problems **16(3)**: 15-34.

Sanders, S. R., S. P. Cuneo and A. M. Turzillo (2002). "Effects of nicotine and cotinine on bovine theca interna and granulosa cells." Reproductive Toxicology **16(6)**: 795-800.

Van Voorhis, B. J., J. D. Dawson, D. W. Stovall, A. E. Sparks and C. H. Syrop (1996). "The

effects of smoking on ovarian function and fertility during assisted reproduction cycles." Obstetrics & Gynecology **88(5)**: 785-791.

Young, E., D. Baird and S. Hillier (1992). "Mediation of gonadotropin stimulated growth and differentiation on human granulosa cells by adenosine 3′, 5′-monophosphate: One molecule, two messages." Clin. Endocrinol **37**: 51-55.

Zenzes, M. T., T. E. Reed and R. F. Casper (1998). "Effects of Cigarette Smoking and Age on the Maturation of Human Oocytes." Obstetrical & gynecological survey **53(3)**: 160-161.