



Semnan University



Research Article

Ultrasonographic Evaluation of the Corpora Nigra in the Eyes of Turkmen Horse: Assessment of Echogenicity, Dimensions, and Volume

Pouran Mohammadi¹, Farrokhreza Kabir^{1*}, Saeed Ozmaie¹, Saied Bokaie²

Abstract

The aim of this study was to evaluate the ultrasonographic characteristics of the corpora nigra in the eyes of Turkmen horses, including echogenicity, dimensions, and volume. In this study, 30 healthy Turkmen horses (19 mares and 11 stallions) were categorized based on age and sex into four groups: immature stallions, mature stallions, immature mares, and mature mares. A transpalpebral technique was used for the ultrasonographic evaluation of the eye, and the length, volume, and area of the corpora nigra were measured. Ultrasonographic examination of the corpora nigra in Turkmen horses revealed that, in terms of echogenicity, all observed structures exhibited a hyperechoic appearance and generally appeared as round or oval bodies with defined borders and margins, located adjacent to each other. The results of the analyses showed that the mean length and area of the corpora nigra were smaller in younger males compared to females, while in older males, these values were equal to those in females. The statistical test indicated significant differences in the length and area of the corpora nigra based on age, but no significant differences were observed between the two sexes overall. The volume of the corpora nigra was the same in all groups, regardless of age or sex. This study aims to establish reference values and improve the understanding of these structures for clinical evaluations and management of ocular diseases in this breed.

Keywords: Corpora nigra, Turkmen horse, Ultrasonography, Transpalpebral.

1. Department of veterinary Clinical Sciences, SR.C., Islamic Azad University, Tehran, Iran.

2. Department of Food Hygiene, Faculty of Veterinary medicine, University of Tehran, Tehran, Iran.

*Corresponding author: frkabir@iau.ac.ir

DOI: [10.22075/jvlr.2026.39755.1196](https://doi.org/10.22075/jvlr.2026.39755.1196)

Received: 18.11.2025

Revised: 30.04.2026

Accepted: 24.01.2026

How to Cite this Article:

Mohammadi, P. , Kabir, F. , Ozmaie, S. and Bokaie, S. (2026). Ultrasonographic Evaluation of the Corpora Nigra in the Eyes of Turkmen Horse: Assessment of Echogenicity, Dimensions, and Volume. *Journal of Veterinary Laboratory Research*, 17(2), 249-256.

doi: [10.22075/jvlr.2026.39755.1196](https://doi.org/10.22075/jvlr.2026.39755.1196)





ارزیابی اولتراسونوگرافی کورپورا نیگرا در چشم اسب ترکمن: سنجش اکوژنیسیته، ابعاد و حجم

پوران محمدی^۱، فرخ رضا کبیر^{۱*}، سعید عظامی^۱، سعید بکایی^۲.

خلاصه

هدف از این مطالعه ارزیابی اولتراسونوگرافی کورپورا نیگرا در چشم اسب ترکمن و سنجش اکوژنیسیته، ابعاد و حجم می‌باشد. در این پژوهش، ۳۰ رأس اسب ترکمن سالم (۱۹ ماده و ۱۱ نر) بر اساس سن و جنس در چهار گروه نرهای نابالغ، نرهای بالغ، ماده‌های نابالغ و ماده‌های بالغ تقسیم‌بندی شدند. برای ارزیابی اولتراسونوگرافی چشم، از تکنیک ترنس پالپیرال استفاده شد و طول، حجم و مساحت کورپورا نیگرا اندازه‌گیری شد. بررسی سونوگرافی کورپورا نیگرا در اسب ترکمن نشان داد که از نظر اکوژنیسیته تمامی ساختارهای مشاهده شده دارای ظاهر هایپراکوئیک بوده و معمولاً به صورت اجسام گرد یا بیضی‌شکل با لبه‌ها و مارجین‌های مشخص در کنار یکدیگر قرار گرفته‌اند. نتایج تحلیل‌ها نشان داد که میانگین طول و مساحت کورپورا نیگرا در نرهای جوان‌تر نسبت به ماده‌ها کمتر بود، در حالی که در نرهای مسن‌تر، این مقادیر با ماده‌ها برابر بود. آزمون آماری نشان‌دهنده تفاوت‌های معنی‌دار در طول و مساحت کورپورا نیگرا بر اساس سن بود، اما بین دو جنس به‌طور کلی تفاوت معنی‌داری مشاهده نشد. حجم کورپورا نیگرا، مستقل از سن و جنس، در تمام گروه‌ها یکسان بود. این مطالعه با ایجاد مقادیر مرجع و درک بهتر ساختارها برای ارزیابی‌های بالینی و مدیریت بیماری‌های چشمی در این نژاد می‌باشد.

واژه‌های کلیدی: کورپورا نیگرا، اسب ترکمن، اولتراسونوگرافی، ترنس پالپیرال.

۱. گروه علوم درمانگاهی دامپزشکی، واحد علوم و تحقیقات، دانشگاه آزاد اسلامی، تهران، ایران.

۲. گروه بهداشت مواد غذایی، دانشکده دامپزشکی، دانشگاه تهران، تهران، ایران.

*نویسنده مسئول: frkabir@iau.ac.ir

DOI: [10.22075/jvlr.2026.39755.1196](https://doi.org/10.22075/jvlr.2026.39755.1196)

دریافت: ۱۴۰۴/۰۸/۲۷

بازنگری: ۱۴۰۵/۰۲/۱۰

پذیرش: ۱۴۰۴/۱۱/۰۴

بینایی، یکی از مهم‌ترین و اصلی‌ترین حواس پنج‌گانه در تمام پستانداران از جمله اسب‌ها می‌باشد که نقش حیاتی را در بقا، جهت‌یابی، تعامل با محیط، رفتار و عملکرد آن‌ها در ورزش و کار ایفا می‌کند. هرگونه اختلال در بینایی، می‌تواند تأثیر قابل توجهی بر کیفیت زندگی و عملکرد آن‌ها داشته باشد، لذا مراقبت‌های چشمی برای محافظت از بینایی و ارتباط کامل با محیط خود، ضروری می‌باشد (Gelatt et al., 2013).

اولتراسونوگرافی، یک روش تصویربرداری غیرتهاجمی است که امکان ارزیابی شکل، اندازه، اکوژنیسیته و وجود هرگونه ناهنجاری در چشم را فراهم می‌کند. این روش، برای تشخیص بیماری‌ها، ارزیابی پیشرفت بیماری و پیگیری پاسخ به درمان، ارزشمند است (Cegarra et al., 2026; Gilger et al., 2011).

کورپورا نیگرا به معنی اجسام سیاه، ساختارهای لوبولار، دایره‌ای یا بیضی شکل از عنیبه هستند که در قسمت بالایی و داخلی عنیبه و لبه بالایی و پایینی در اطراف مردمک قرار دارند که از بافت فیبروواسکولار (بافت پیوندی همراه با عروق خونی) تشکیل شده‌اند و توسط سلول‌های اپیتلیال رنگدانه‌دار پوشیده شده‌اند (Zayed et al., 2012; Valentini et al., 2010).

عملکرد اصلی کورپورا نیگرا، تنظیم میزان نور ورودی به چشم است و به محافظت از شبکه در برابر آسیب‌های ناشی از نور زیاد کمک می‌کنند. این ساختارها، به بهبود کیفیت تصویر بر روی شبکه و نقش احتمالی افزایش دید در نور کم نیز کمک می‌کنند (Hamor et al., 2006; Brooks 2007; Rogers et al., 1986; Plummer et al., 2014).

اسب ترکمن، یک نژاد اصیل و باستانی است که به خاطر ویژگی‌های منحصر به فردش، از جمله سرعت، استقامت و زیبایی، در طول تاریخ مورد توجه قرار گرفته است. این اسب‌ها، به خاطر استقامت بالای خود در مسافت‌های طولانی و توانایی کار در شرایط آب و هوایی سخت مشهور هستند و ممکن است در معرض عوامل محیطی خاصی باشند (Evans et al., 1990).

تحقیقات اندکی در مورد سلامت چشم اسب‌های ترکمن وجود دارد و اطلاعات محدودی در مورد ویژگی‌های کورپورا نیگرا در این نژاد در دسترس است.

هدف اصلی مطالعه، ارزیابی اولتراسونوگرافی کورپورا نیگرا در چشم اسب ترکمن و سنجش اکوژنیسیته، ابعاد و حجم و همچنین ایجاد مقادیر مرجع و درک بهتر ساختارها برای ارزیابی‌های بالینی و کمک به بهبود تشخیص و مدیریت بیماری‌های چشمی در این نژاد انجام می‌شود.

مواد و روش کار

جامعه مورد مطالعه و معیارهای انتخاب

در این مطالعه توصیفی-مقایسه‌ای، ۳۰ رأس اسب ترکمن سالم (۱۱ نر و ۱۹ ماده) مورد بررسی قرار گرفتند. اسب‌ها بر اساس سن و جنس به چهار گروه مجزا تقسیم شدند: گروه نرهای نابالغ، گروه نرهای بالغ، گروه ماده‌های نابالغ و گروه ماده‌های بالغ. سلامت کلی تمامی حیوانات بر اساس بررسی تاریخچه پزشکی و معاینه فیزیکی کامل تأیید گردید. این مطالعه با روش غیرتصادفی و با بازدید از چندین باشگاه خصوصی اسب ترکمن واقع در استان کرج، ایران انجام شد.

تصویربرداری

در مرحله اول، هر اسب در شرایط بسیار آرام و بدون استرس از اصطبل به باکس معاینه منتقل شد. پلک‌های هر اسب با پارچه مخصوص از آلودگی پاکسازی شدند. مقدار کافی ژل اولتراسونوگرافی استاندارد بر روی پلک اعمال شد. این ژل در پایان معاینه از روی پلک اسب‌ها شسته شد تا از هرگونه آلودگی جلوگیری شود. در این پژوهش، از دستگاه اولتراسونوگرافی *EMP-N5* با پراب خطی و فرکانس ۷-۱۲ مگاهرتز استفاده شد. همچنین، از رویکرد اسکن ترنس پالپیرال و در دو نمای دورسال و ساجیتال برای تصویربرداری چشمی استفاده گردید. سپس به ارزیابی اکوژنیسیته، طول، حجم و مساحت کورپورا نیگرا پرداخته شد. معاینات اولتراسونوگرافی، توسط یک فرد آموزش‌دیده انجام شد تا از یکنواختی و کاهش خطای مشاهده‌گر اطمینان حاصل شود. تمامی اندازه‌گیری‌ها، چندین بار تکرار و میانگین آن‌ها محاسبه شد. به منظور ایجاد تصاویری با کیفیت بالا و وضوح مناسب، ابتدا تنظیمات عمق و درجه تقویت سیگنال در هر اسب تنظیم می‌شد و سپس در طول معاینه ثابت می‌ماند.

تحلیل آماری

داده‌ها با استفاده از نرم‌افزار آماری *SPSS* نسخه ۲۶ تجزیه و تحلیل شدند. برای مقایسه داده‌های کمی که دارای توزیع

نرمال بودند، از آزمون *t-test* مستقل (Independent *T-test*) استفاده شد. نرمال بودن داده‌ها با استفاده از آزمون شاپیرو-ویلک (*Shapiro-Wilk test*) بررسی و تأیید گردید. در مواردی که داده‌ها از توزیع نرمال برخوردار نبودند، از آزمون ناپارامتری مان-ویتنی یو (*Mann-Whitney U test*) استفاده شد. نتایج، به صورت میانگین \pm خطای استاندارد در جدول و نمودارها ارائه شد. سطح معنی‌داری در تمامی آزمون‌ها $P = 0,05$ در نظر گرفته شد.

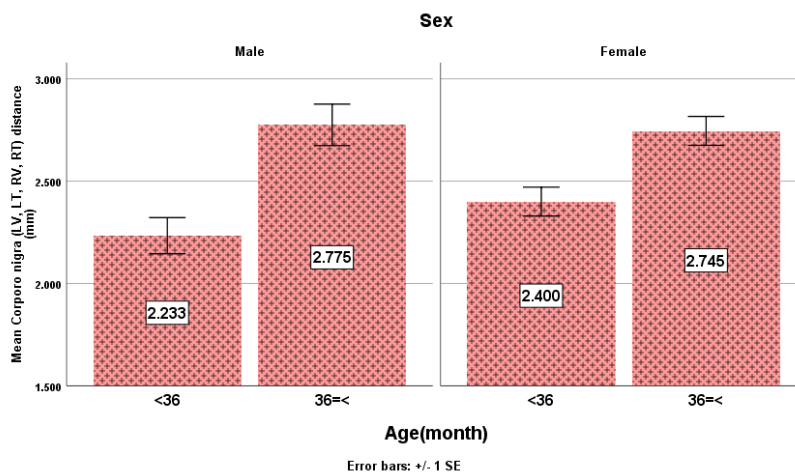
نتایج

تصویر ۱، ساختارهای مختلف چشم را نشان می‌دهد. در قدام چشم، قرنيه (C) به صورت یک ناحیه باریک هایپو اکوئیک (*Hypochoic*) دیده می‌شود. در پشت قرنيه، اطافک قدامی چشم (AC) قرار دارد که یک فضای آن، آن اکوئیک (*Anechoic*) است. محدوده عدسی چشم (L) از دو کپسول قدامی و خلفی اکوژن تشکیل شده است که ساختار داخلی آن نسبتاً آن اکوئیک است. در قسمت خلفی عدسی، ناحیه آن اکوئیک زجاجیه (VC) قرار دارد که

حاوی مایع زجاجیه است. در نهایت، در قسمت خلف کره چشم، عصب بینایی (ON) به صورت یک ساختار اکوژن قابل مشاهده است. بررسی سونوگرافی کورپورا نیگرا (CN) در اسب ترکمن نشان داد که از نظر اکوژنیسته تمامی ساختارهای مشاهده شده دارای ظاهر هایپراکوئیک بوده و معمولاً به صورت اجسام گرد یا بیضی شکل با لبه‌ها و مارجین‌های مشخص در کنار یکدیگر قرار گرفته‌اند (تصویر ۱). تعداد این ساختارها در بین نمونه‌ها متغیر بود، با این حال اندازه کورپورا نیگرا در نماهای طولی و عرضی تفاوت معناداری نشان نداد.

طول کورپورا نیگرا

همان‌طور که در جدول ۱ و نمودار ۱ نشان داده شده است، میانگین طول کورپورا نیگرا در نرهای نابالغ به صورت معنی‌دار از گروه ماده‌های نابالغ کمتر بود. در مقابل، میانگین طول در نرهای ۳۶ ماهه و بیشتر، بیشتر از ماده‌های هم‌سن مشاهده شد ($P < 0.001$).

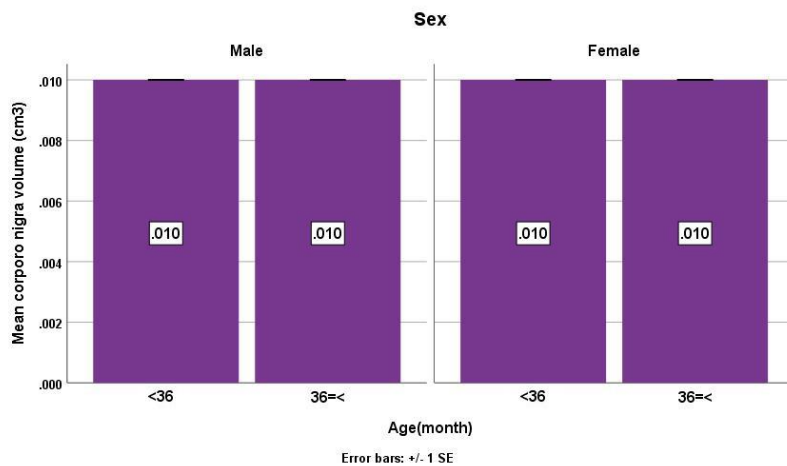


نمودار ۱- مقایسه میانگین و خطای معیار طول کورپورا نیگرا چشم اسب‌های ترکمن در نمای عمودی و عرضی بر حسب سن و جنس

معنی‌داری بین نرها و ماده‌های هم‌سن نشان نداد. همچنین، در مقایسه کلی دو جنس بدون تفکیک گروه سنی نیز اختلاف معنی‌داری مشاهده نشد ($P = 1.000$).

حجم کورپورا نیگرا

همان‌گونه که در جدول ۱ و نمودار ۲ نشان داده شده است، میانگین حجم کورپورا نیگرا در چشم چپ و راست، در هر دو گروه سنی زیر ۳۶ ماه و ۳۶ ماه و بالاتر، تفاوت

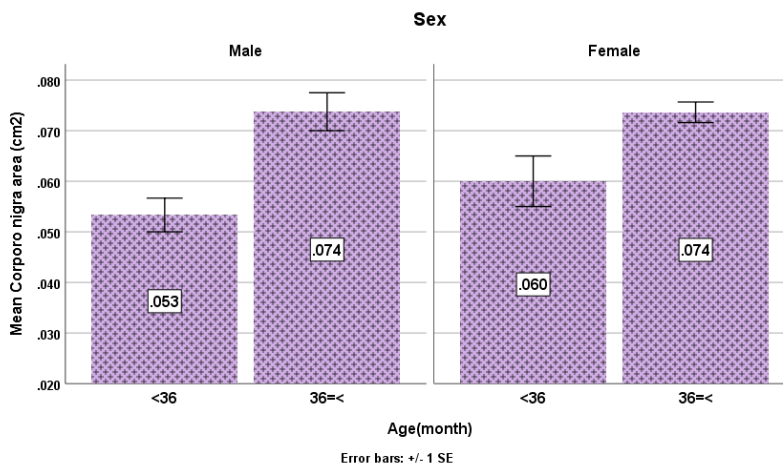


نمودار ۲- مقایسه میانگین و خطای معیار حجم کورپورا نیگرا چشم اسب‌های ترکمن در نمای عمودی و عرضی بر حسب سن و جنس

سنی ۳۶ ماه و بالاتر، تفاوتی بین نرها و ماده‌های هم‌سن مشاهده نشد. همچنین، در مقایسه کلی دو جنس بدون در نظر گرفتن گروه سنی، اختلاف معنی‌داری مشاهده نگردید ($P=0.735$).

مساحت کورپورا نیگرا

با توجه به جدول ۱ و نمودار ۳، میانگین مساحت کورپورا نیگرا در نرهای زیر ۳۶ ماه به‌طور معنی‌داری کمتر از ماده‌های هم‌سن بود ($P=0.002$)، در حالی که در گروه



نمودار ۳- مقایسه میانگین و خطای معیار مساحت کورپورا نیگرا چشم اسب‌های ترکمن در نمای عمودی و عرضی بر حسب سن و جنس

جدول ۱- میانگین و خطای استاندارد متغیرهای اندازه‌گیری شده مربوط به جسم سیاه اسب‌های ترکمن بر اساس جنس و سن

Sex	Age(month)	Corporo nigra length (mm)	nigra Corpora volume (cm ³)	Corporo nigra area (cm ²)
Male	<36 (n=3)	Mean	2.23	0.01
		Std. Error of Mean	0.08	0.00
	36=< (n=8)	Mean	2.77	0.01
		Std. Error of Mean	0.10	0.00

	Total (n=11)	Mean	2.62	0.01	0.06
		Std. Error of Mean	0.10	0.00	0.00
Female	<36 (n=8)	Mean	2.40	0.01	0.06
		Std. Error of Mean	0.07	0.00	0.00
	36=< (n=11)	Mean	2.74	0.01	0.07
		Std. Error of Mean	0.07	0.00	0.00
	Total (n=19)	Mean	2.60	0.01	0.06
		Std. Error of Mean	0.06	0.00	0.00
Total	<36 (n=11)	Mean	2.35	0.01	0.05
		Std. Error of Mean	0.05	0.00	0.00
	36=< (n=19)	Mean	2.75	0.01	0.07
		Std. Error of Mean	0.05	0.00	0.00
	Total (n=30)	Mean	2.61	0.01	0.06
		Std. Error of Mean	0.05	0.00	0.00

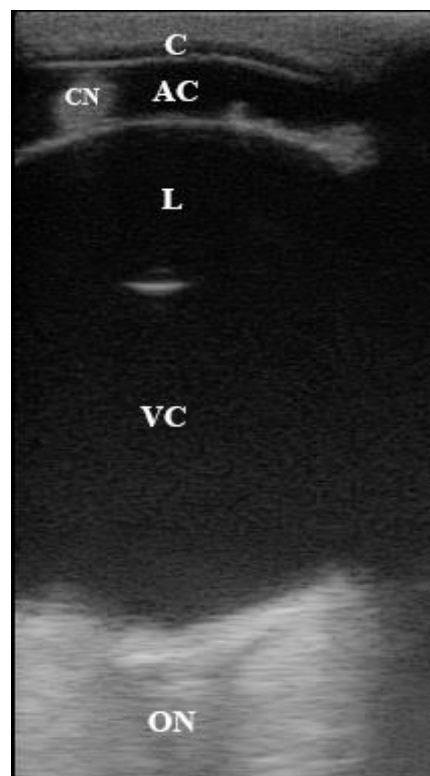
بحث

اولتراسونوگرافی به عنوان یک ابزار تشخیصی غیرتهاجمی، در بررسی ساختارهای آناتومیک و عملکردی در پزشکی و دامپزشکی به ویژه در ارزیابی کورپورا نیگرا در اسبها کاربرد فراوانی دارد. غیرتهاجمی بودن این تکنیک موجب کاهش استرس و درد در حیوان می‌شود. اولتراسونوگرافی می‌تواند تصاویر دقیقی از کورپورا نیگرا و دیگر ساختارهای چشمی ارائه دهد. این تصاویر به ما کمک می‌کنند تا تغییرات آناتومیک یا پاتولوژیک را شناسایی کنیم

(Gilger et al., 2011; Gialletti, 2022).

کورپورا نیگرا، در مطالعه حاضر به صورت هایپراکوئیک مشاهده شد. این اکوژنیسته بالا، به دلیل وجود بافت فیبروواسکولار (بافت پیوندی با عروق خونی) و سلول‌های رنگدانه‌دار (ملانوسیت‌ها) است. سلول‌های رنگدانه‌دار، حاوی ملانین هستند که امواج فراصوت را به خوبی بازتاب می‌کند (Gialletti, 2022).

کورپورا نیگرا، می‌تواند اشکال مختلفی نظیر شکل لوبولار یا لبه‌دار (festoons) که لبه‌های آن، معمولاً صاف و مشخص هستند دیده شود. اندازه و شکل، بین اسبها و حتی بین دو چشم یک اسب، می‌تواند متفاوت باشد. در برخی موارد پاتولوژیک، ممکن است تغییراتی در اکوژنیسته،



تصویر ۱- تصویر اولتراسونوگرافی مد روشنایی در چشم اسب ترکمن در نمای ساجیتال. قرنیه (C)، اتاقک قدامی (AC)، جسم سیاه (CN)، عدسی (L)، زجاجیه (VC)، عصب بینایی (ON)

ذکر کرد که کورپورا نیگرا، اثربخشی تنگ شدن مردمک (میوز) را افزایش می‌دهند. همچنین، اپیتلیوم خلفی عنبیه، تجمعات واکوئلی (حفره‌ای) را در قسمت آپیکال نشان می‌دهد که به نظر می‌رسد ادامه‌ای از کورپورا نیگرا هستند و از نظر ساختاری مشابه می‌باشند. سامولسون (۱۹۹۹) کورپورا نیگرا را به عنوان ادامه‌ای از اپیتلیوم رنگدانه‌ای خلفی در نظر گرفته است (Samuelson, 1999).

نتیجه گیری

مطالعه حاضر به بررسی ویژگی‌های مورفومتریک کورپورا نیگرا در نرها و ماده‌های نابالغ و بالغ پرداخته است. نتایج نشان داد که نرهای نابالغ طول کمتری نسبت به ماده‌ها دارند، در حالی که نرهای بالغ طول بیشتری دارند. حجم کورپورا نیگرا در هر دو جنس تفاوت معنی‌داری نداشت، اما مساحت آن در نرهای زیر ۳۶ ماه کمتر از ماده‌ها بود. این یافته‌ها به تغییرات هورمونی و رشد ساختاری مرتبط با سن و جنسیت اشاره دارد.

متاسفانه مطالعه‌ی جامعی درباره ساختار کورپورا نیگرا در اسب ترکمن ارائه نشده است، لذا محدودیت مطالعه حاضر در مقایسه و ارزیابی کورپورا نیگرا را نشان می‌دهد. ایجاد مقادیر مرجع برای نژاد اسب ترکمن، می‌تواند در تشخیص ناهنجاری‌های چشمی مفید باشد.

تشکر و قدردانی

نویسندگان مراتب قدردانی خود را از تمامی کسانی که در این مطالعه ما را یاری کردند، به ویژه شرکت تجهیزات پزشکی زکریای کبیر و مجموعه‌های نگهداری و پرورش اسب آیلند، اسواران و اشکان ابراز می‌دارند.

تعارض منافع

نویسندگان اعلام می‌نمایند که در این پژوهش هیچ‌گونه تعارض منافی وجود ندارد.

مشارکت‌های نویسندگان

منابع مالی

تمامی منابع مالی این پژوهش با هزینه‌های شخصی تامین شده است.

بیابینه اخلاقی

شکل و اندازه کورپورا نیگرا مشاهده شود. به عنوان مثال، وجود کیست‌ها، ملانوم و هایپرپلازی می‌تواند ساختار کورپورا نیگرا را تغییر دهند (Sheridan et al., 2023; Buyukmihci et al., 1992).

در اسب‌ها، کیست‌های جسم سیاه شایع‌ترین هستند و با علائم بالینی نظیر تکان دادن سر، اختلال بینایی و کاهش عملکرد ورزشی همراه هستند. این کیست‌ها معمولاً یک طرفه و منفرد هستند و در حیوانات میانسال و مسن‌تر دیده می‌شوند (Gilger et al., 1997).

کیست‌ها باعث ایجاد مناطق هایپوآکوئیک یا آن‌آکوئیک در داخل ساختار، تغییر شکل و افزایش اندازه در جسم سیاه می‌شود. در صورت وجود ملانوم (تومور سلول‌های رنگدانه‌دار) و هایپرپلازی، آکوئیسیتیه ممکن است متفاوت باشد و بسته به ساختار تومور، می‌تواند هایپراکوئیک یا دارای آکوئیسیتیه مختلط باشد و تغییر شکل و افزایش اندازه کورپورا نیگرا مشاهده شود. کاهش اندازه، معمولاً غیرمعمول است (Gelatt et al., 2013; Brooks, 2007).

در پژوهشی در بیمارستان آموزشی دانشگاه کالیفرنیا با استفاده از لیزر دیود مادون قرمز، کیست کورپورا نیگرا دو طرفه را در یک اسب ۱۵ ساله نژاد سدل برد درمان کردند. این اسب از نظر بالینی سابقه یک سال تکان دادن سر، فقط هنگام کشیدن ارابه در طول مسابقات اسب‌دوانی تفریحی را داشت (Berger et al., 2008).

پرینس و همکاران (۱۹۶۰) اشاره کردند که کورپورا نیگرای اسب در لبه بالایی می‌تواند به هم رسیده و با کورپورا نیگرای لبه پایینی جفت شوند و در نتیجه مردمک را به دو بخش میانی و جانبی تقسیم کنند (Prince et al., 1960).

مطالعات محدودی در رابطه با بررسی کورپورا نیگرا در نژادهای مختلف اسب در دسترس است. در مطالعه‌ای با هدف بررسی عنبیه و ساختارهای مرتبط بین الاغ و بوفالو نشان داد که کورپورا نیگرا یا دانه‌های عنبیه در الاغ‌ها بزرگ‌تر از بوفالوها هستند. به نظر می‌رسد که کورپورا نیگرا ممکن است در کاهش میزان نور ورودی به مردمک در این گونه‌ها، که بیشتر روز را در فضای باز و در مزارع سپری می‌کنند، نقش داشته باشد (Zayed et al., 2012).

میسک و همکاران (۱۹۹۸) گزارش دادند که وجود کورپورا نیگرا، به مردمک گاومیش‌ها ظاهری شبیه به دمبل می‌دهد (Misk et al., 1998). علاوه بر این، سامولسون (۱۹۹۹)

References

- Berger, J. M., Bell, S. A., Holmberg, B. J., & Madigan, J. E. (2008). Successful treatment of head shaking by use of infrared diode laser deflation and coagulation of corpora nigra cysts and behavioral modification in a horse. *Journal of the American Veterinary Medical Association*, 233(10), 1610-1612.
- Brooks, D. E. (2007). Corpora nigra/iris cysts in the horse. *Equine Vet Education*, 19: 512-514.
- Buyukmihci, N. C., MacMillan, A., & Scagliotti, R. H. (1992). Evaluation of zones of iris hypoplasia in horses and ponies. *Journal of the American Veterinary Medical Association*, 200(7), 940-942.
- Cegarra, M. J., Alonso, L., Hernandez Gil de Tejada, T., Rahhal, M. S., Martinez Soriano, F., & Sanchis Gimeno, J. A. (2026). Consolidating the anatomical relationship between ocular axial length and spherical equivalent refraction. *European Journal of anatomy*, 5(3), 145-150.
- Evans, J. W., Borton, A., Hintz, H. F., & Van Vleck, L. D. (1990). Anatomy and physiology of reproduction in the mares. *The Horse*, 2nd edition (ed. JW Evans, A Borton, H Hintz and LD Van Vleck), 315-353.
- Gelatt, K. N., Gilger, B. C., & Kern, T. J. (2013). *Veterinary Ophthalmology (5th ed.)*. Wiley-Blackwell.
- Gialletti, R. (2022). Equine Ocular Ultrasonography. *Atlas of Equine Ultrasonography*, 481-509.
- Gilger, B. C., Davidson, M. G., Nadelstein, B., & Nasisse, M. (1997). Neodymium: yttrium-aluminum-garnet laser treatment of cystic granula iridica in horses: eight cases (1988-1996). *Journal of the American Veterinary Medical Association*, 211(3), 341-343.
- Gilger, B. C. & Stoppini, R. (2011). Equine ocular examination: routine and advanced diagnostic techniques. In: *Equine Ophthalmology*, 2nd edn. (ed. B.C. Gilger). Elsevier, Maryland Heights, 1-51.
- Hamor, R. E., & Miller, P. E. (2006). Equine ophthalmology. In: *Current Therapy in Equine Medicine*, 5th ed. W.B. Saunders.
- Misk, Semieka, & Fathy. (1998). Heterochromia iridis in water buffaloes (*Bubalus bubalis*). *Veterinary Ophthalmology*, 1(4), 195-201.
- Plummer, C. E., & Reese, D. J. (2014). Ultrasonography of the Eye and Orbit. *Atlas of Equine Ultrasonography*, 443-453.
- Prince, H., D. Diesem, I. Eglitis and L. Ruskell, (1960). *Anatomy and Histology of the eye and orbit in domestic animals* Chroles C. Thomas. Publisher Springfield. Illionois. USA.
- Rogers, M., Cartee, R. E., Miller, W., & Ibrahim, A. K. (1986). Evaluation of the extirpated equine eye using B-mode ultrasonography. *Veterinary Radiology*, 27(1), 24-29.
- Samuelson, D. A. (1999). Ophthalmic embryology and anatomy. *Veterinary ophthalmology*.
- Sheridan, C. K., Myrna, K. E., Nunnery, C. M., & Czerwinski, S. L. (2023). Survey of ocular abnormalities in draft horses. *Veterinary ophthalmology*, 26(2), 101-107.
- Valentini, S., Tamburro, R., Spadari, A., Vilar, J. M., & Spinella, G. (2010). Ultrasonographic evaluation of equine ocular diseases: a retrospective study of 38 eyes. *Journal of equine veterinary science*, 30(3), 150-154.
- Zayed, A. E. Z., Aly, K., Ibrahim, I. A. A., & Kotb, A. M. (2012). Comparative morphology of the iris of donkey (*Equus asinus*) and buffalo (*Bos bubalis*). *Journal of Veterinary Anatomy*, 5(1), 75-90.